

# Rekonstrukční operace kyčelního kloubu



Jan Bartoníček



Oddělení ortopedie a traumatologie ÚVN Praha

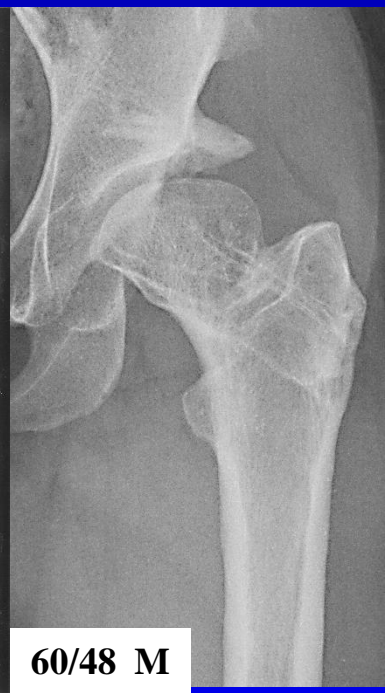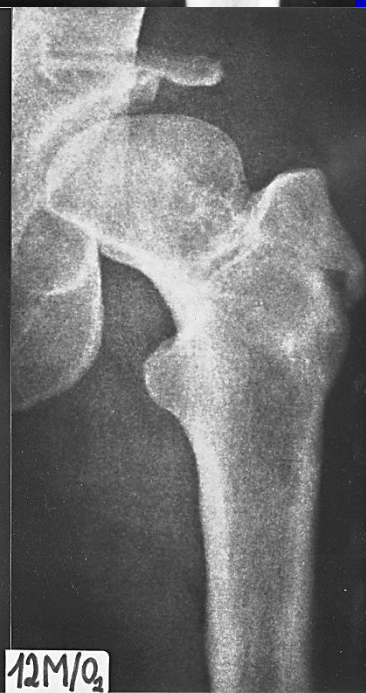
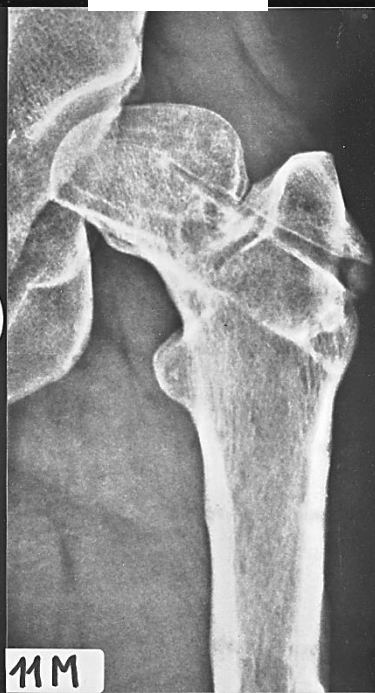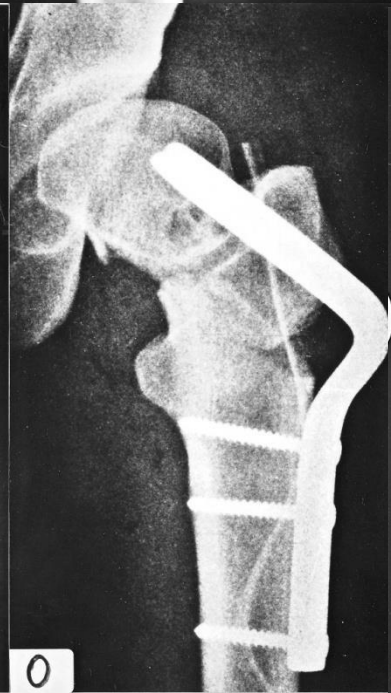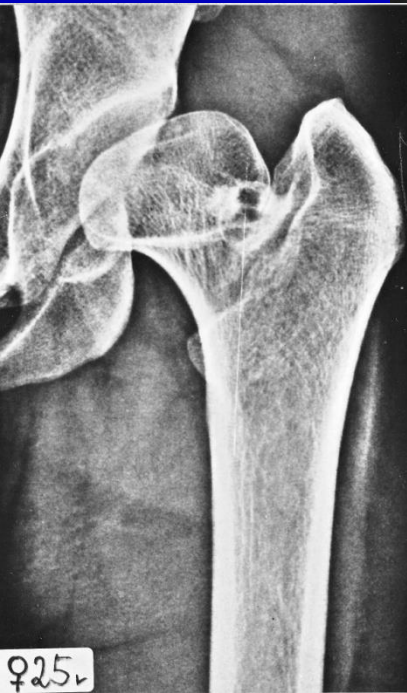Klinika traumatologie pohybového aparátu 1. LF UK a ÚVN Praha

# Současné problémy rekonstrukčních operací kyčelního kloubu

- TEP jako panacea
- Výrazně ubylo pracovišť provádějících nealoplastické rekonstrukční výkony  
*„ztracené umění“*
- Mladší generaci chybí povědomí o těchto operacích

# Objednána k TEP...

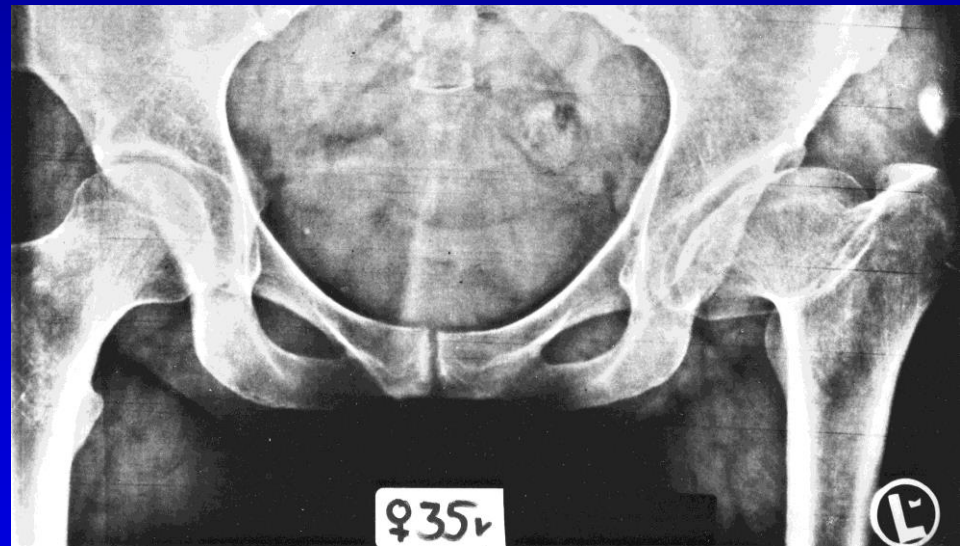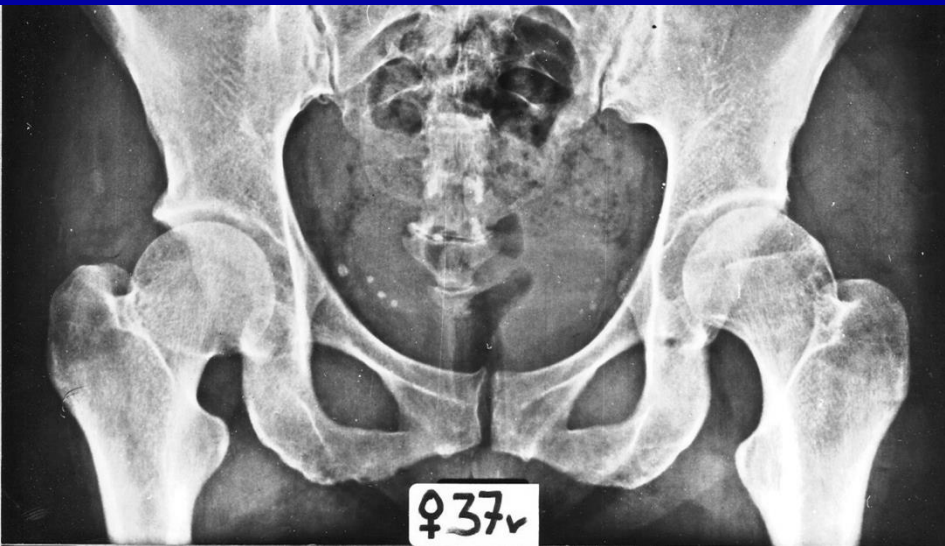Ž 25 r



# Dysplázie acetabula

Snížení CE úhlu

Porušení sféricity



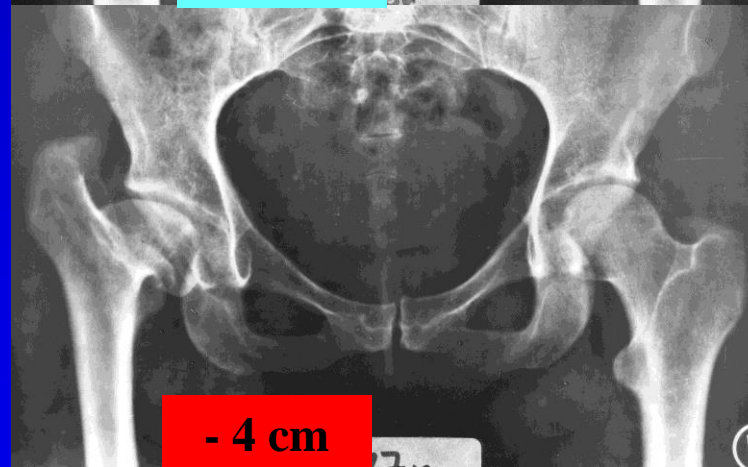
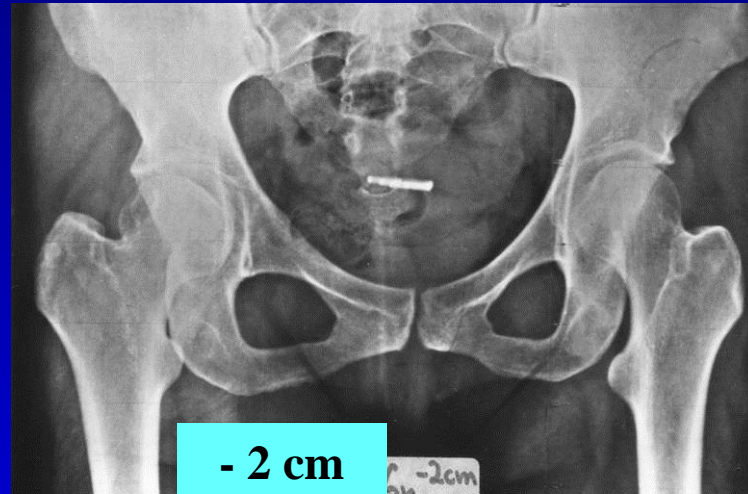
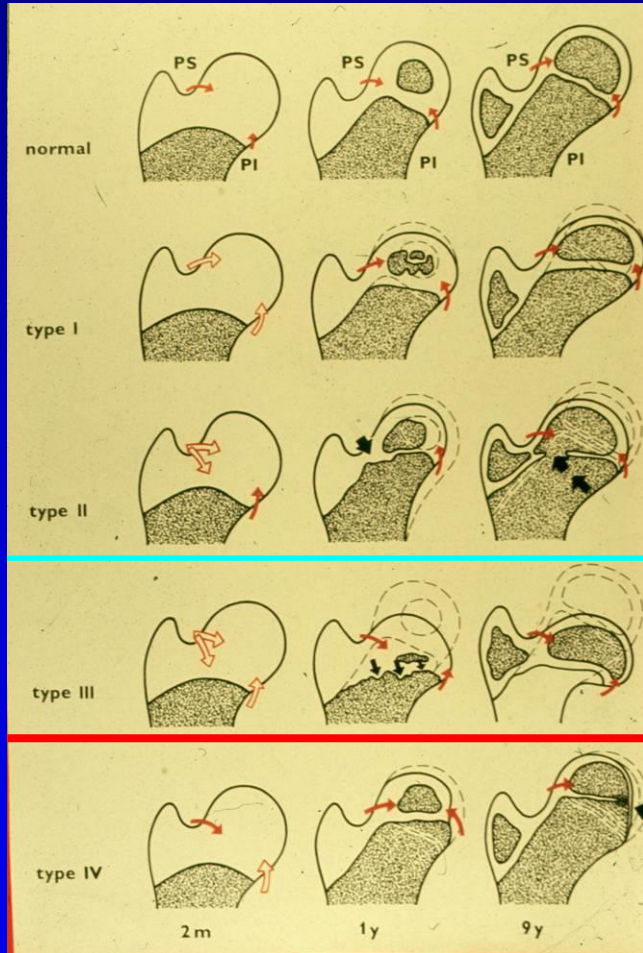
**Následek**

*Zvýšení tlaku na kloubní chrupavku*

# Deformity proximálního femuru

## Ischemická nekróza

### B-O Typ II, Typ III

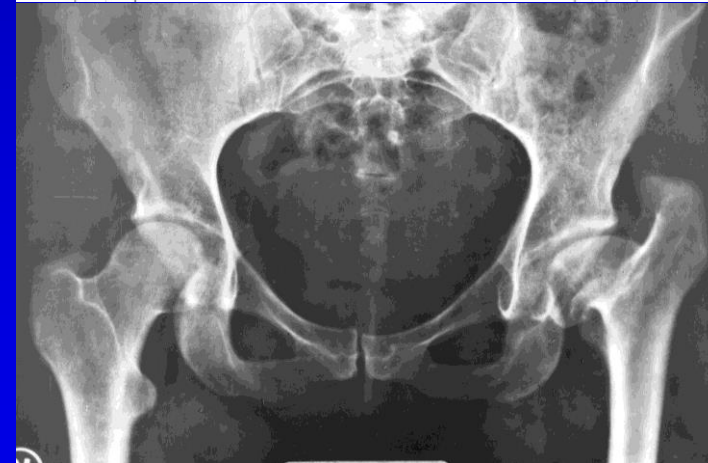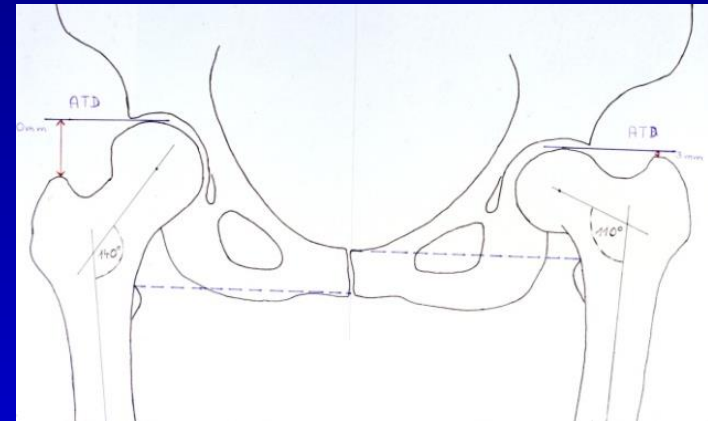


# Změna tvaru proximálního femuru

- Změna kolodiafyzárního úhlu
- Změna ATD
- Zkrácení končetiny 2 - 4 cm

## Následek

- *Insuficience abduktorů a kulhání*
- *Obliquita pánve, přetížení LS páteře a kolenních kloubů*



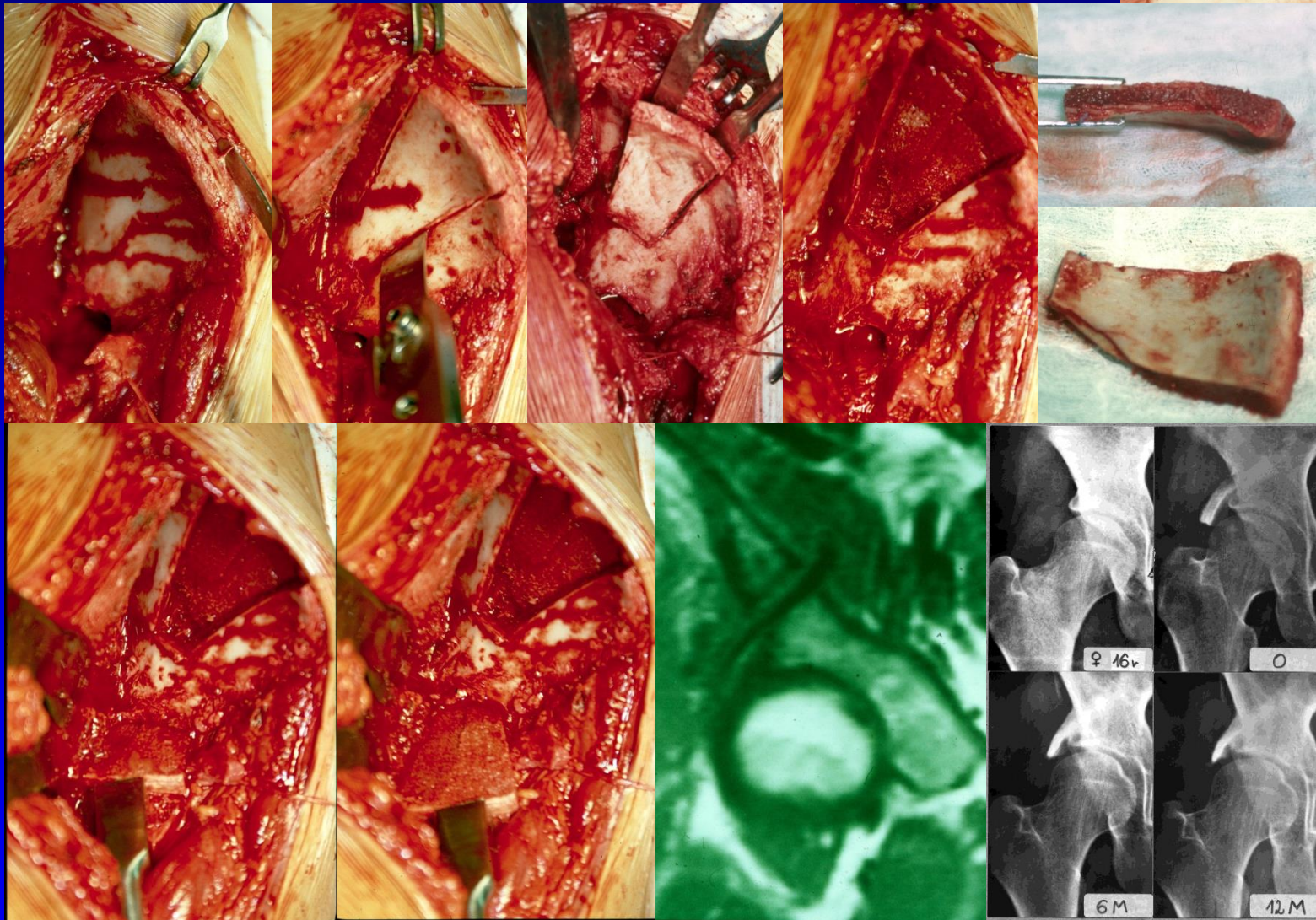
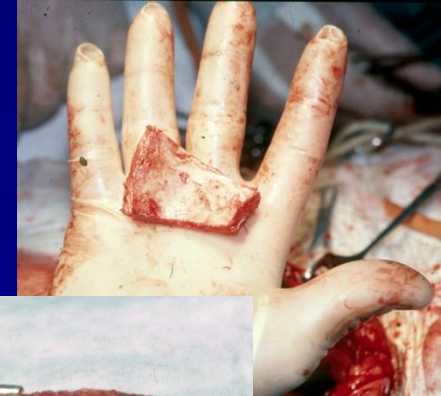
# Cíle rekonstrukce

- Zlepšení krytí hlavice
- Změna tvaru proximálního femuru
- Změna kontaktních ploch

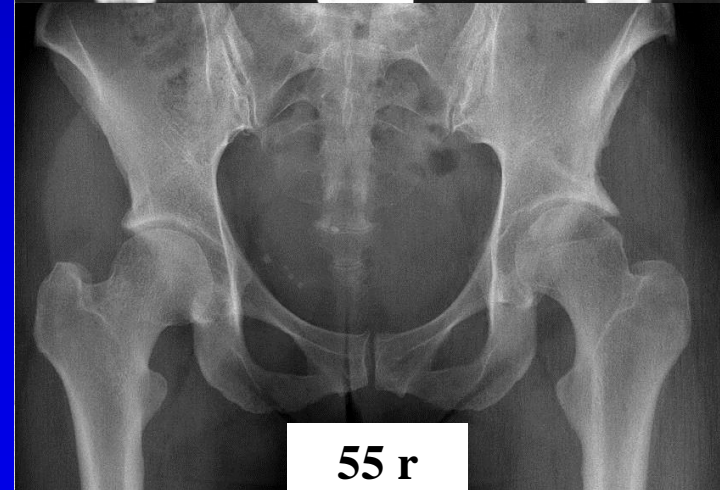
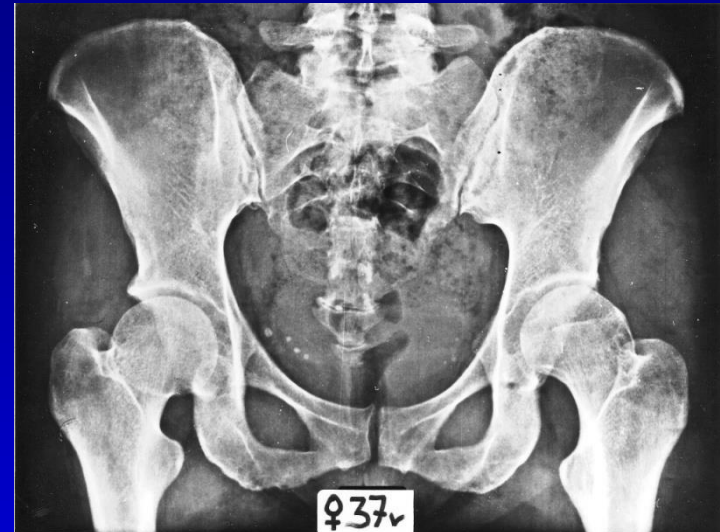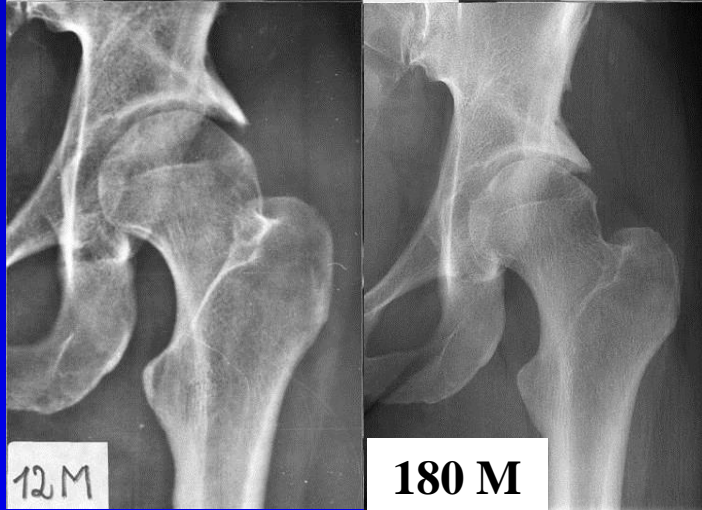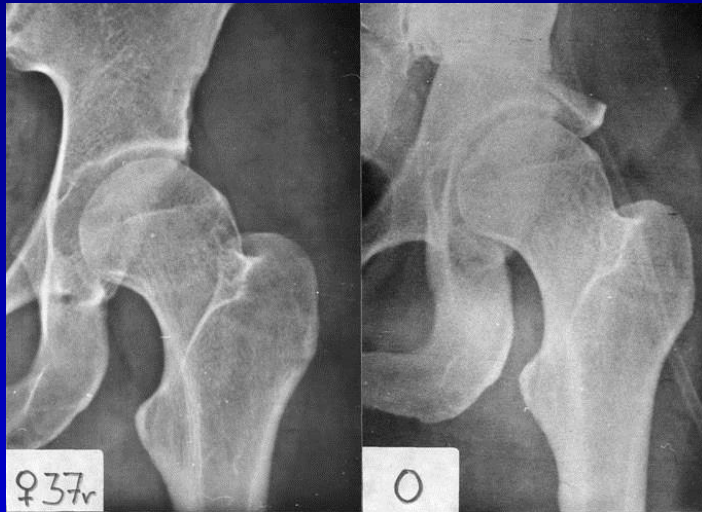
# Typy operací

- Zastřešující operace  
(stříška podle Boswortha)
- Intertrochanterické osteotomie

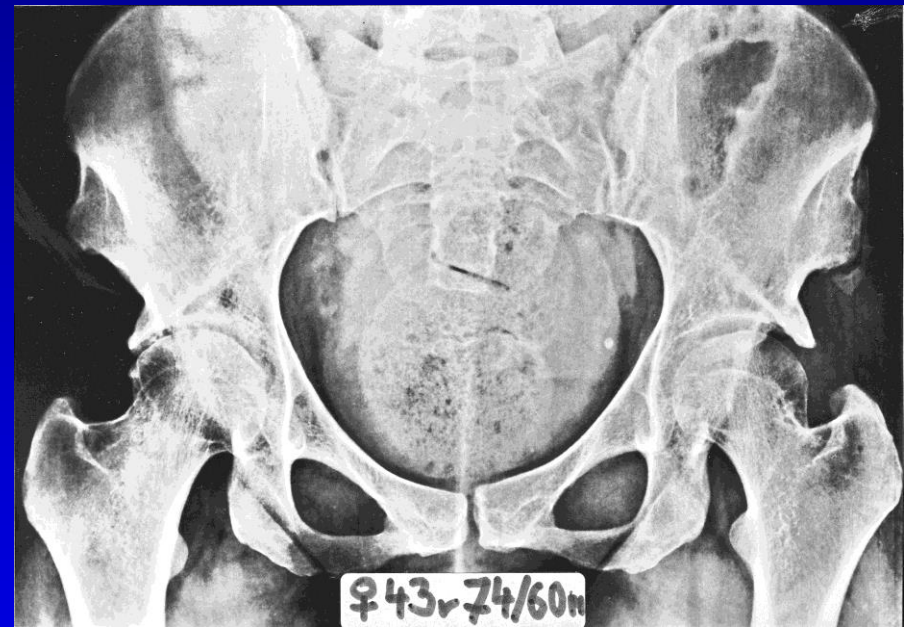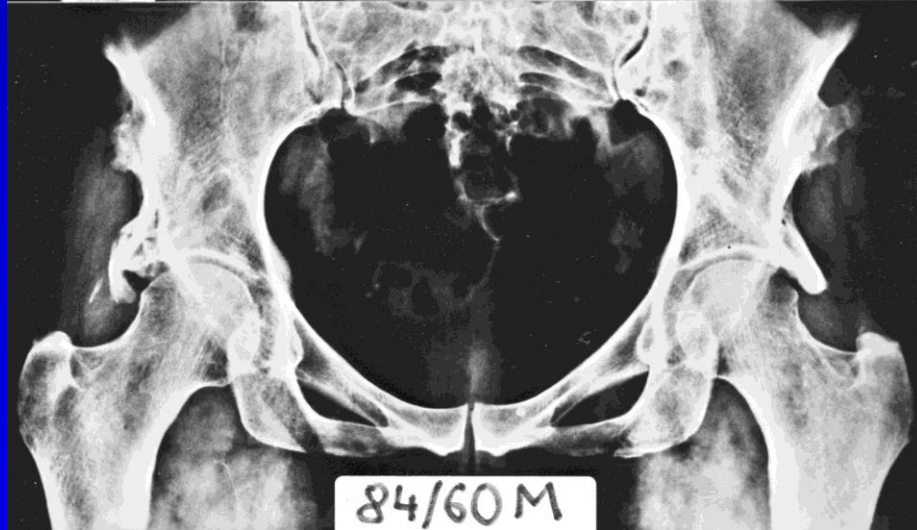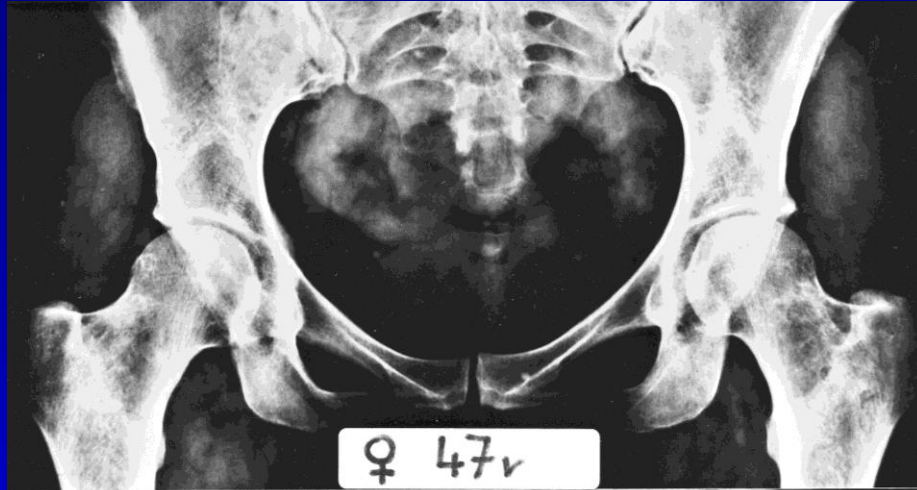
# Striška podle Boswortha



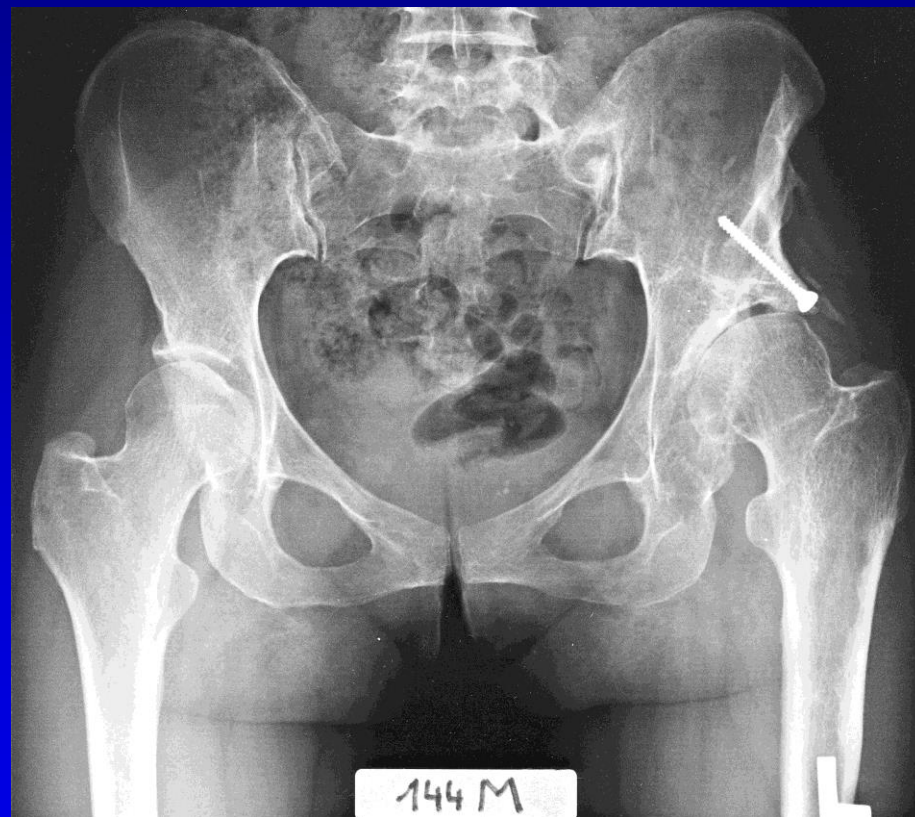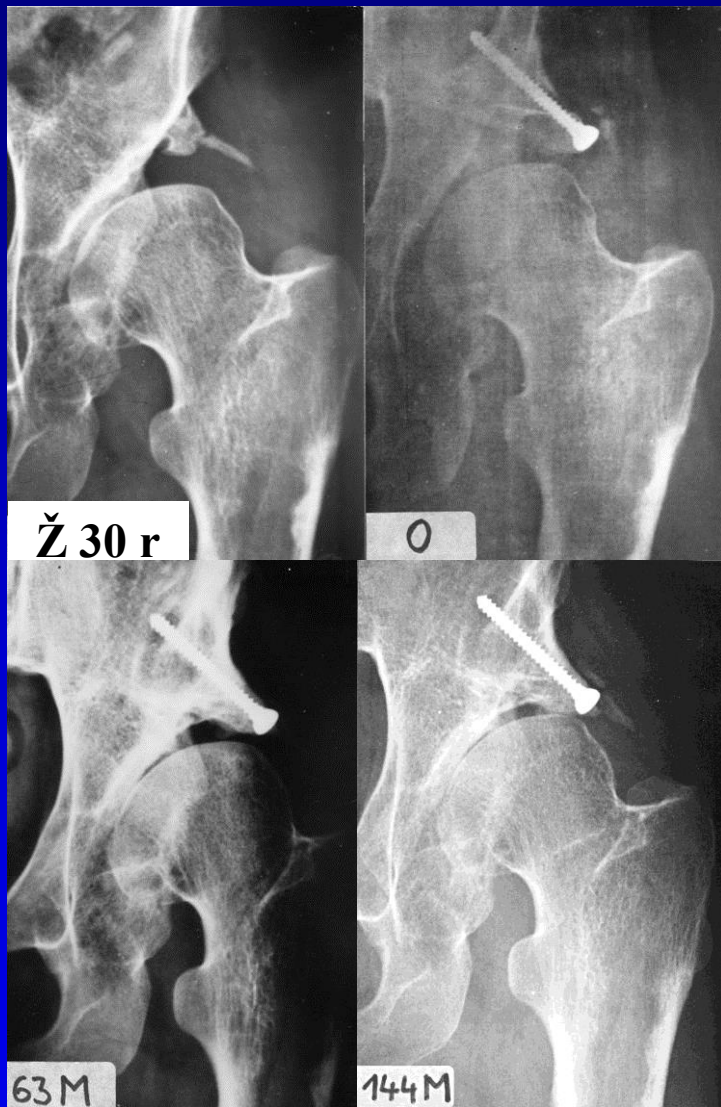# Příklad výborného klinického a radiologického výsledku



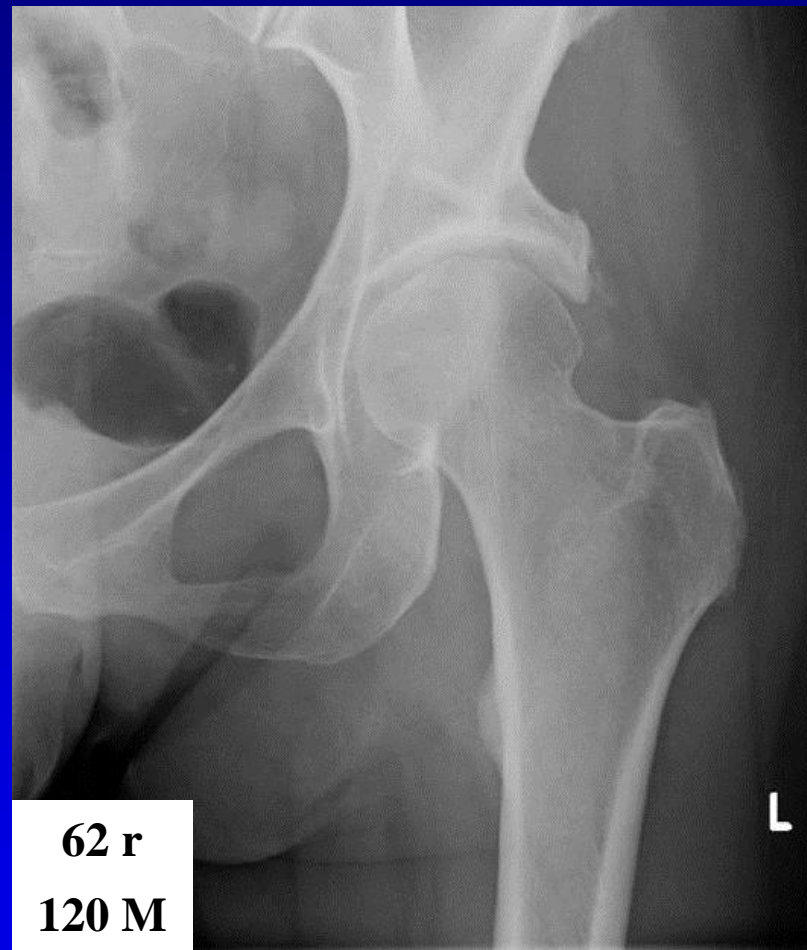
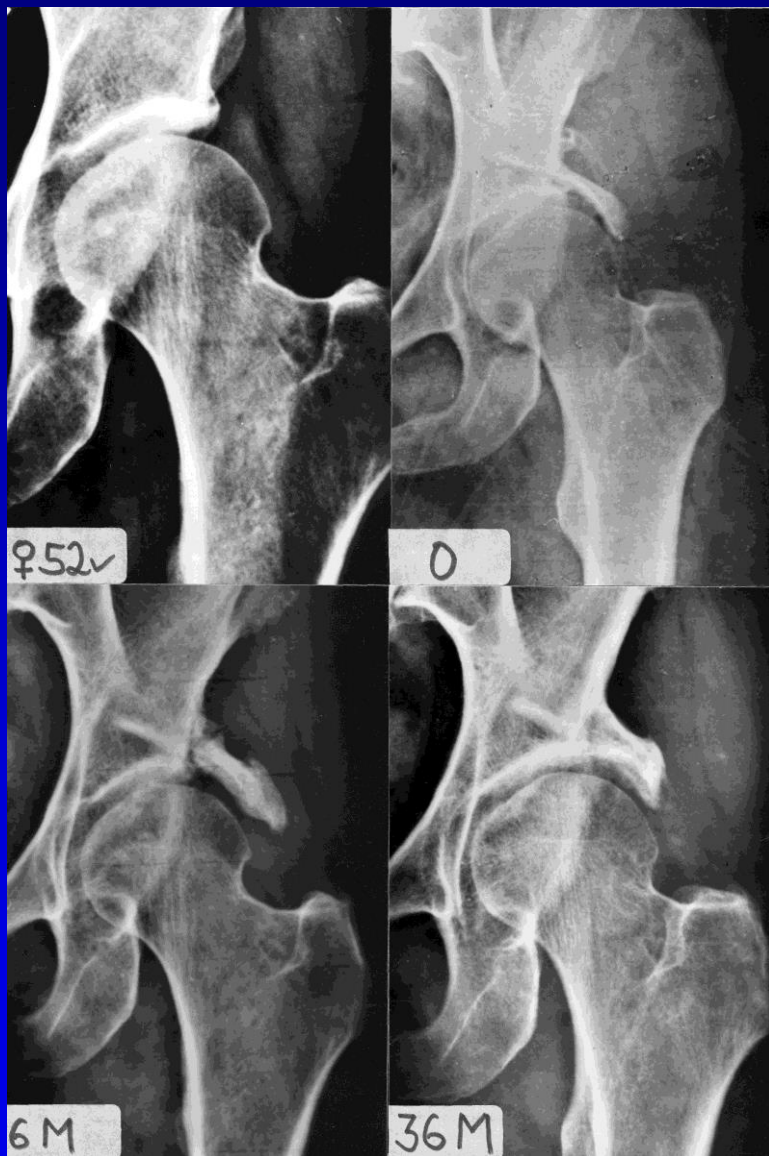# 4 pacientky bilaterálně



# Předchozí pokus o stříšku se nezdařil



# Zlomení štěpu při pádu

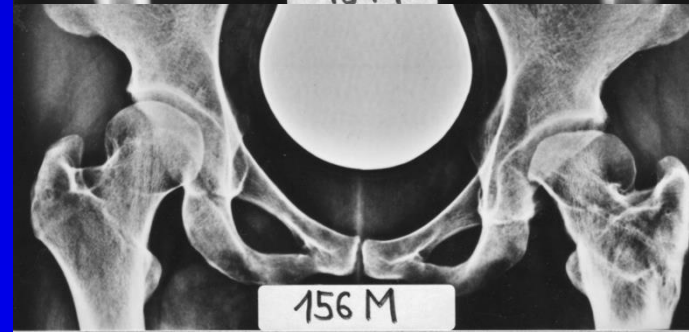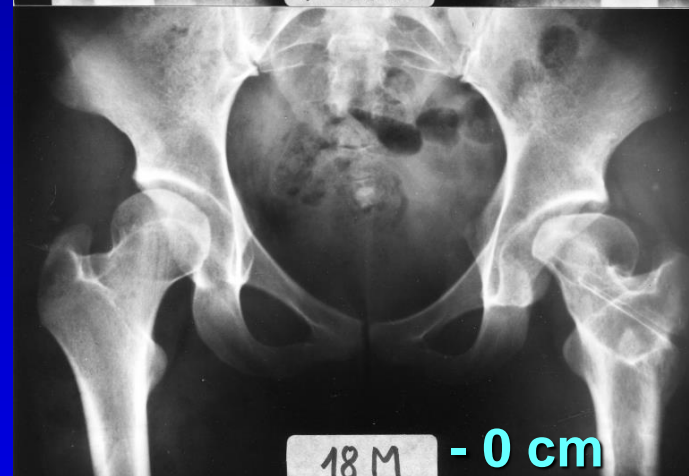
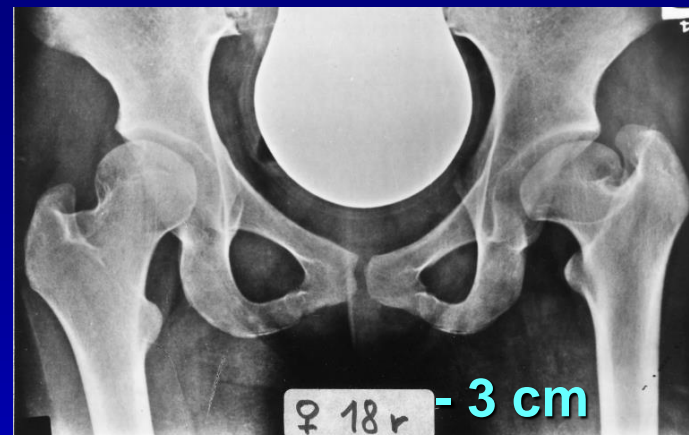
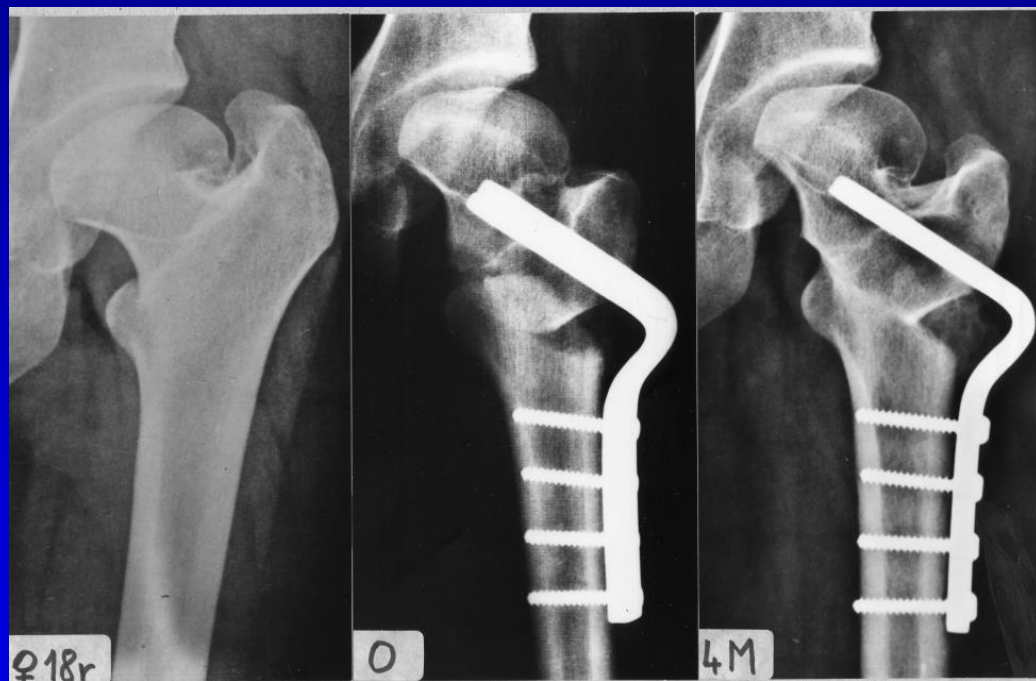


# Indikace k ITO

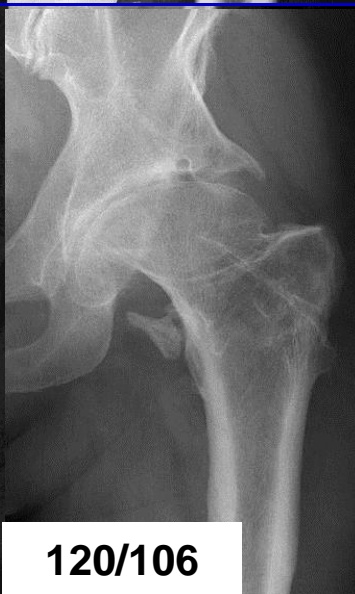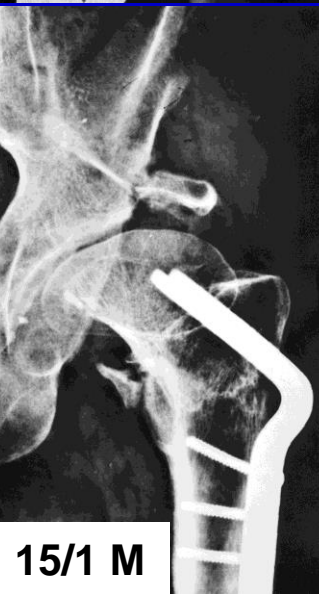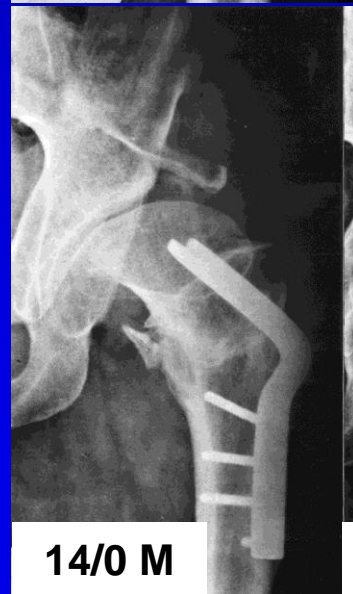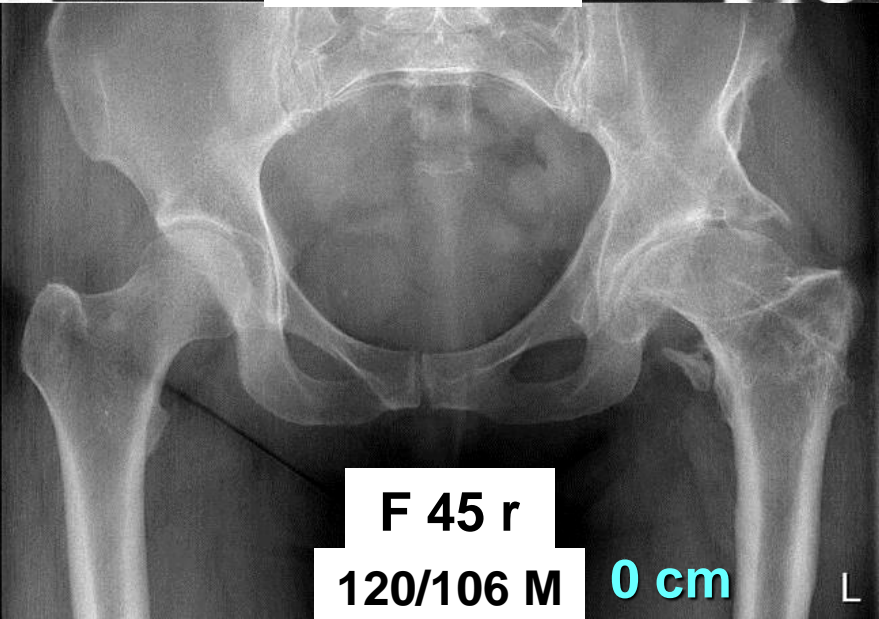
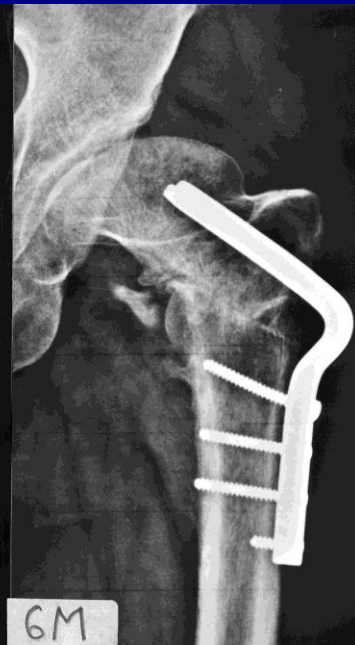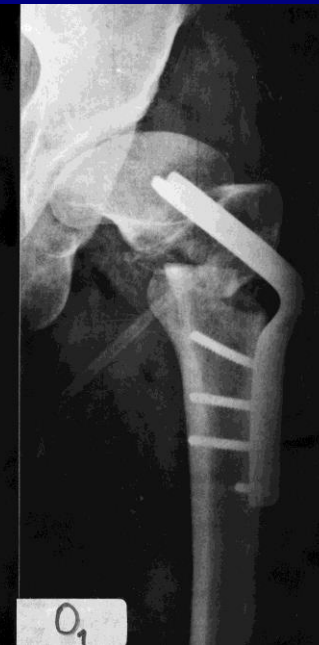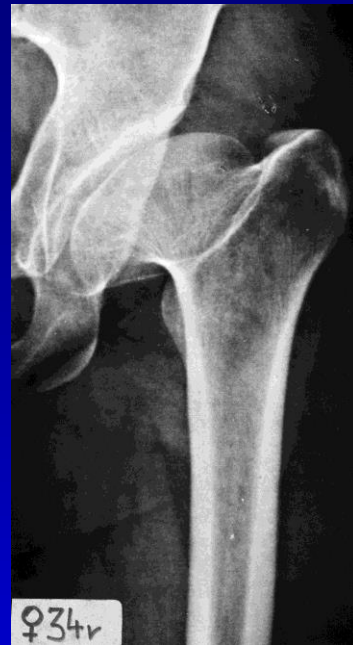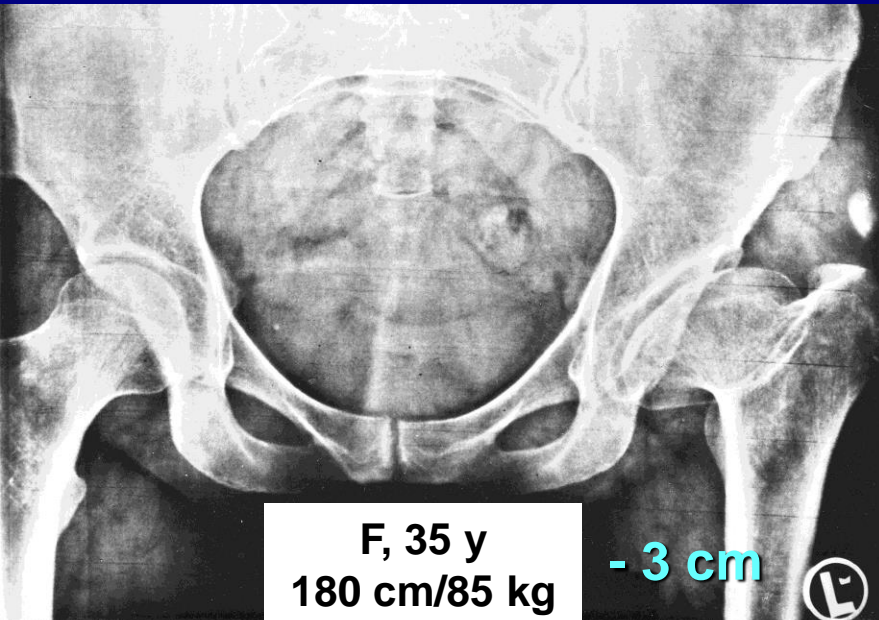
- Deformity proximálního femuru
- Paklouby proximálního femuru
- Partiální avaskulární nekroza hlavice femuru
- Osteoartróza
- Nestejná délka femuru
- Nedostatečné krytí hlavice femuru
- Různé

# Postdysplastické deformity

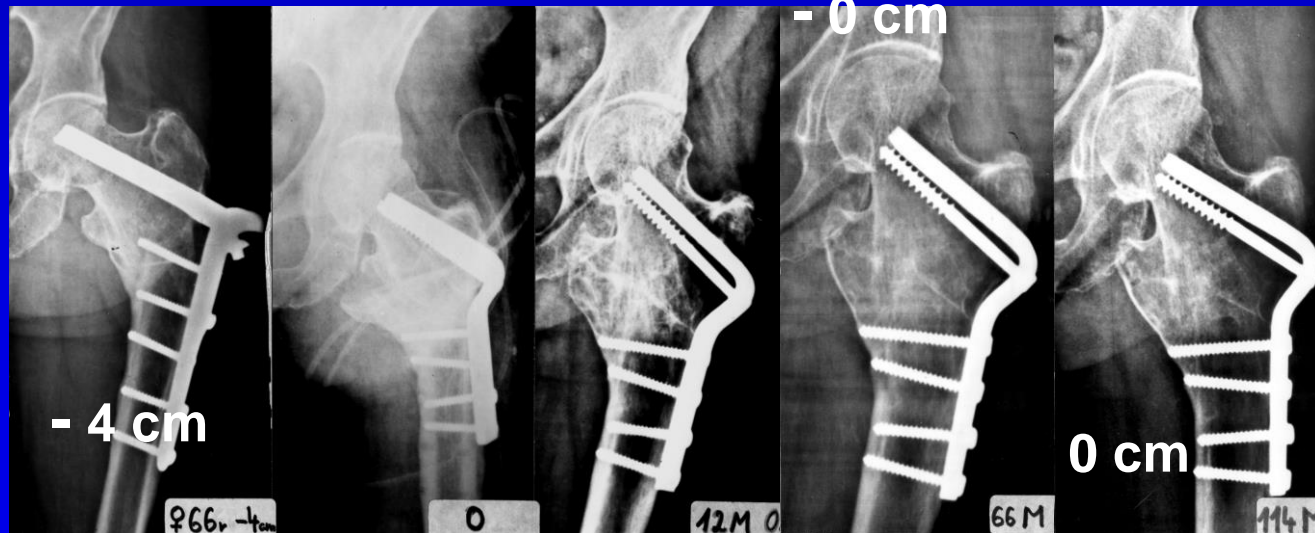
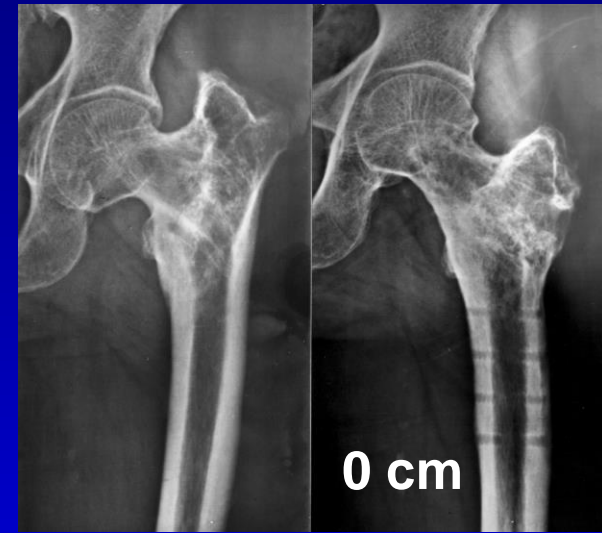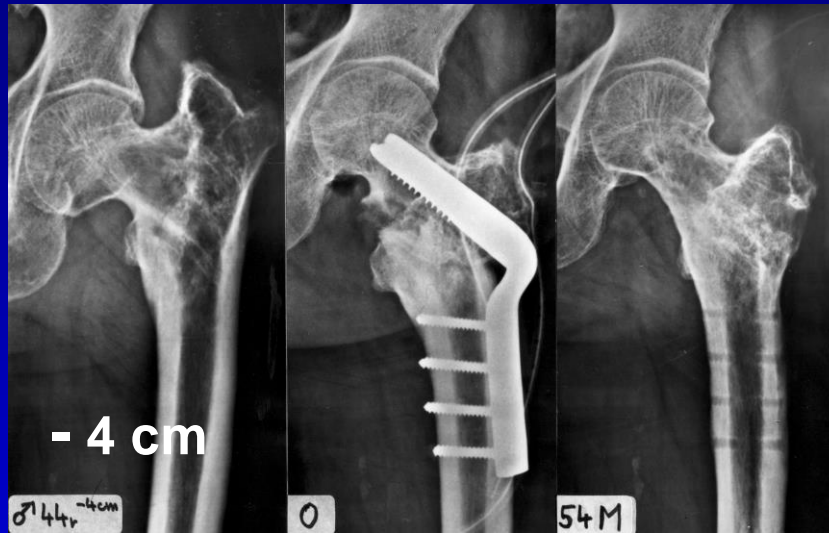## Valgizační ITO



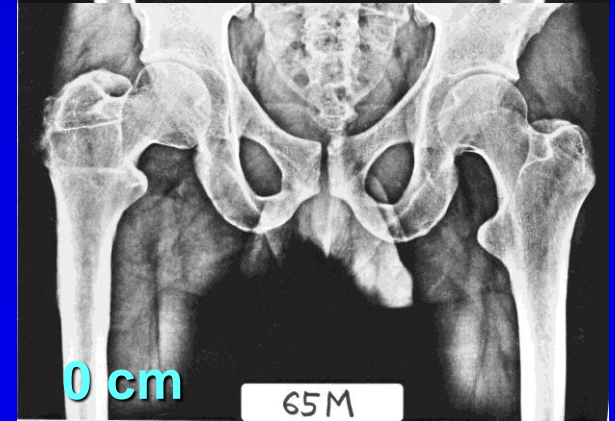
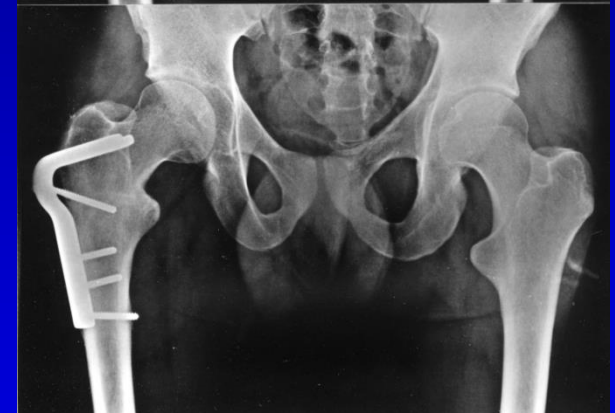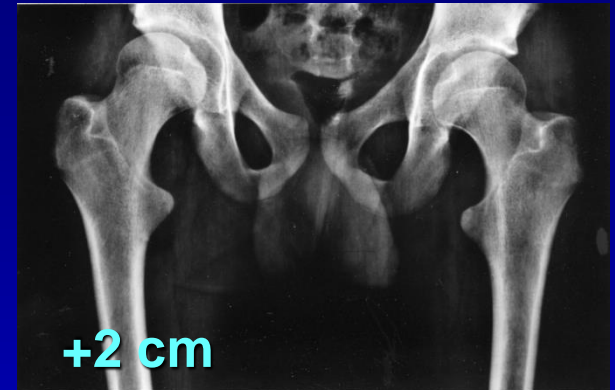
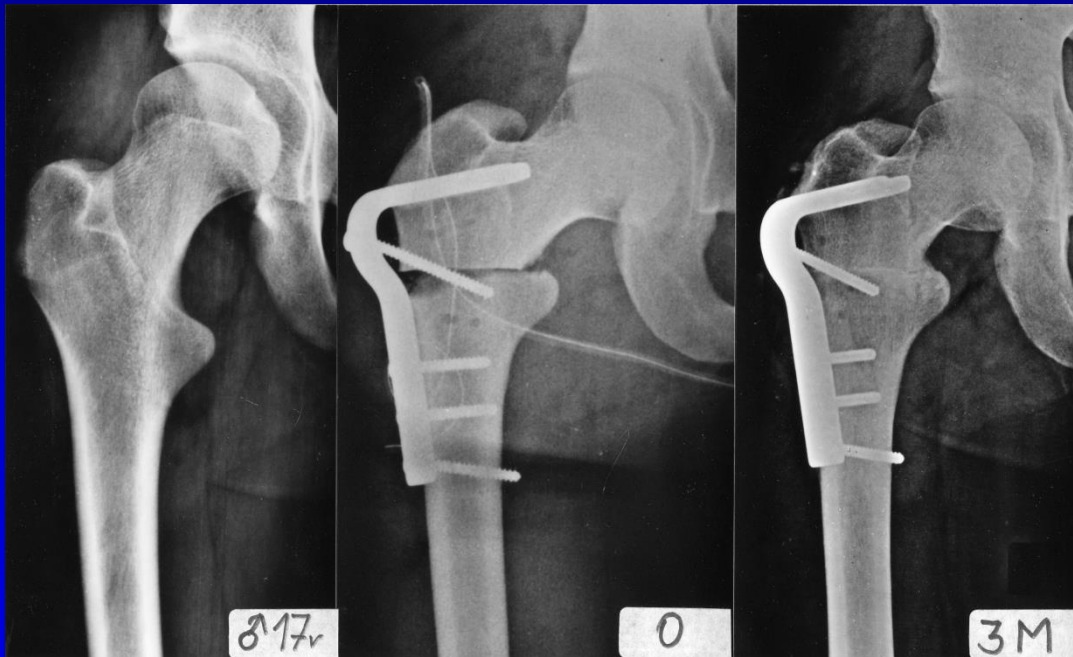# Osteotomie kombinovaná se střížkou podle Boswortha



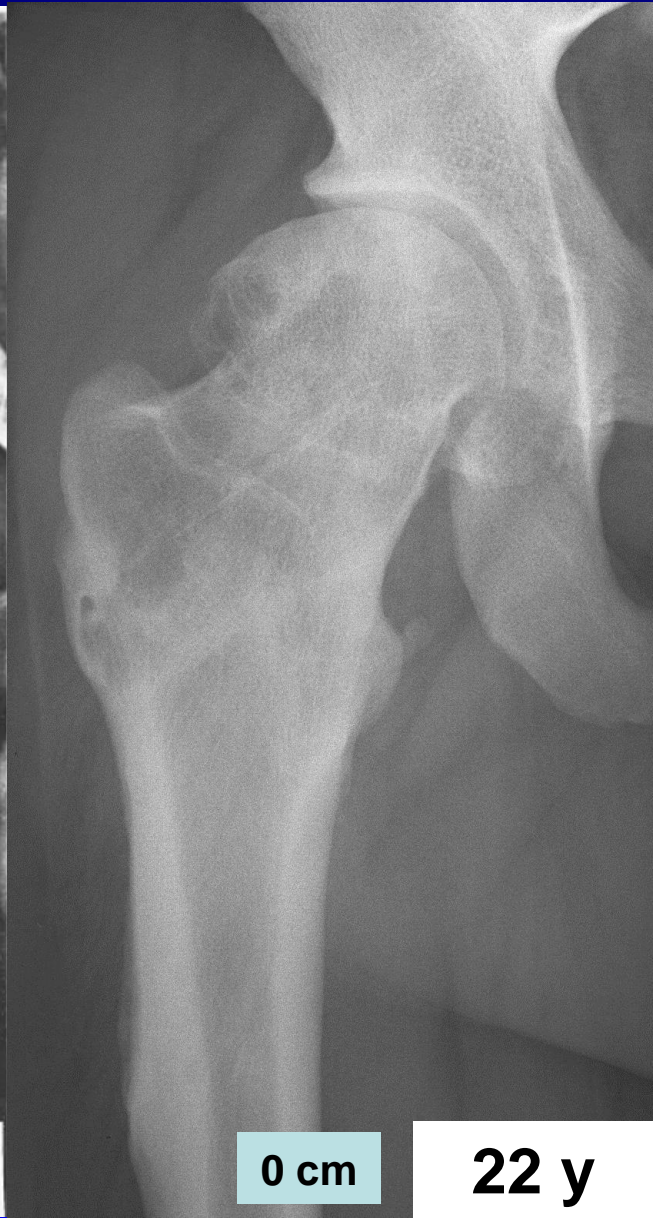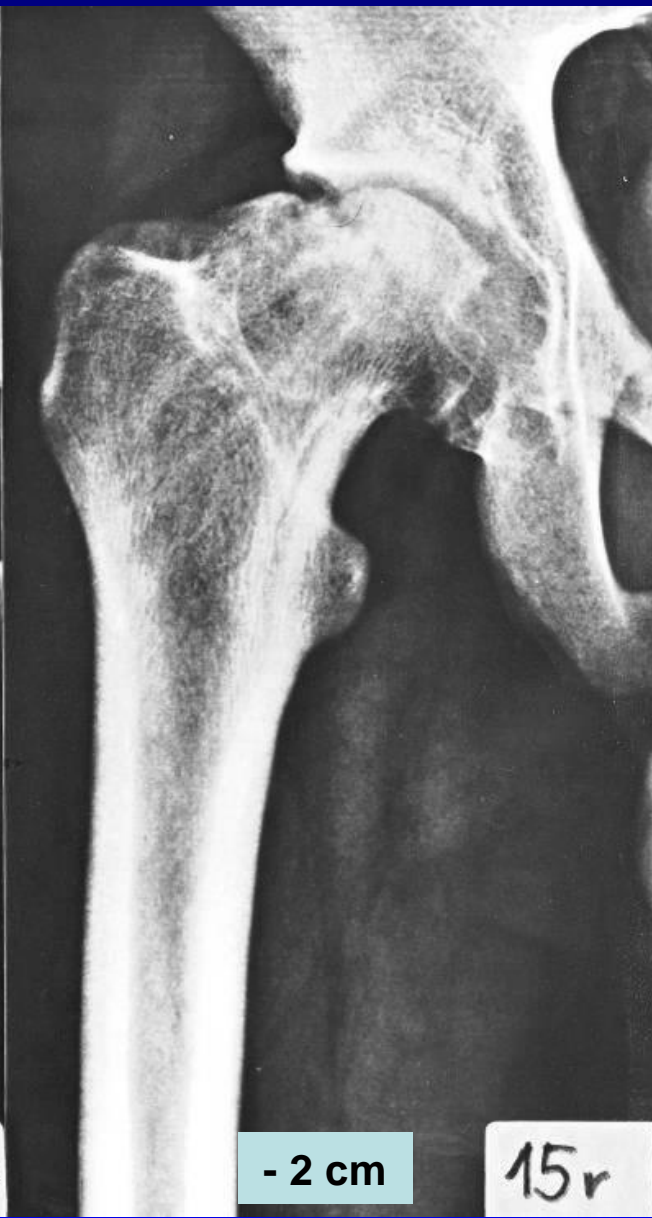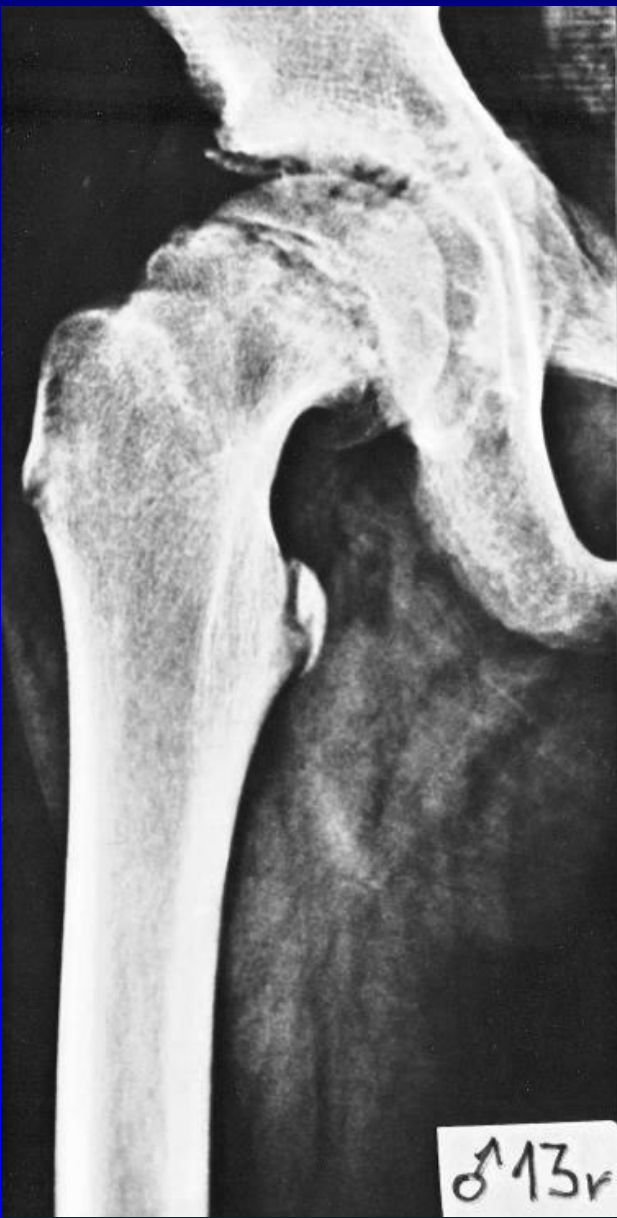# Zhojení ve varozitě



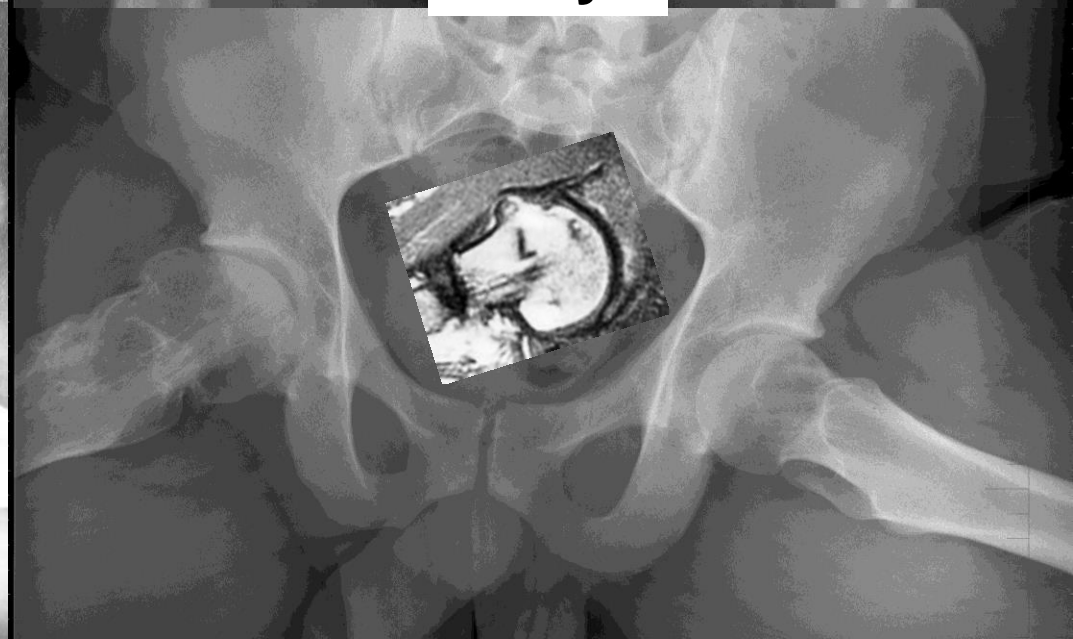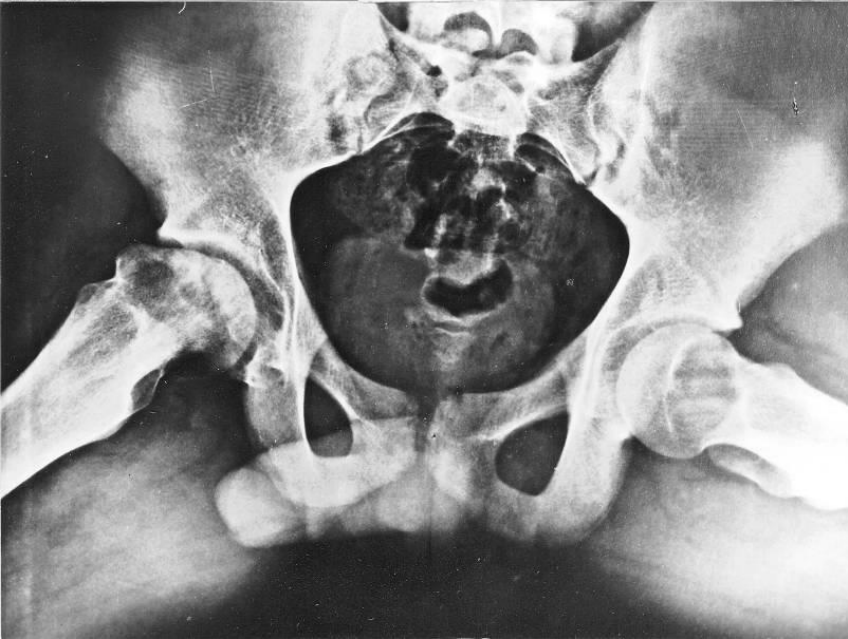
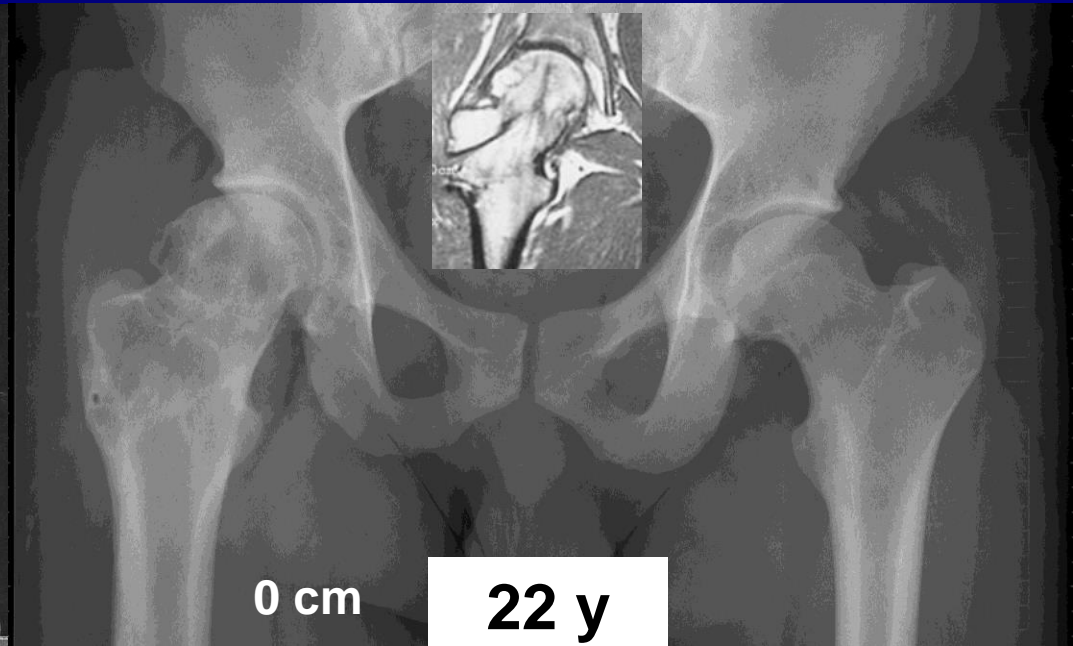
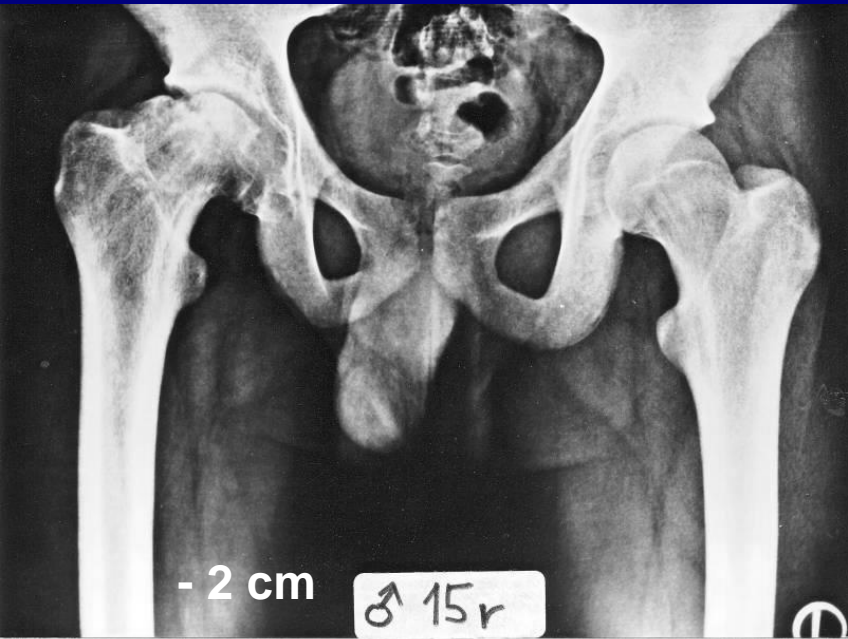# Varizační „zastřešující“ osteotomie



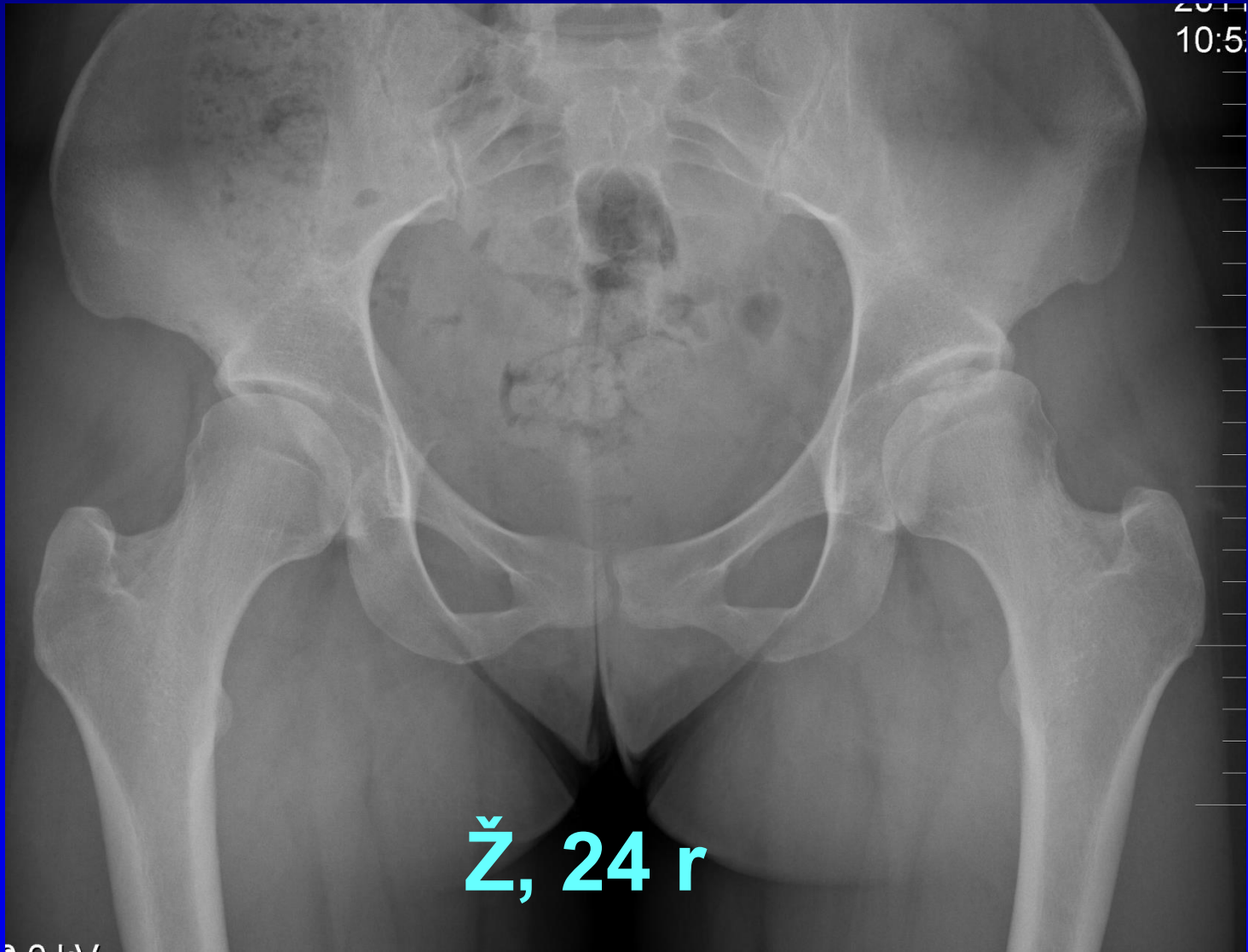
# Coxa vara adolescentium - ANFH



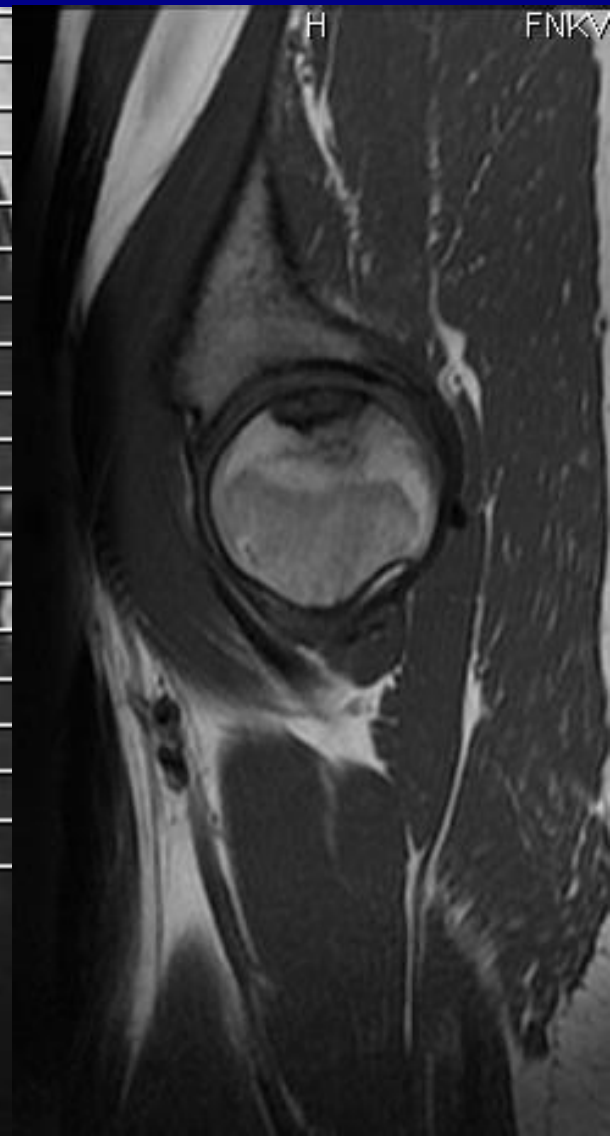
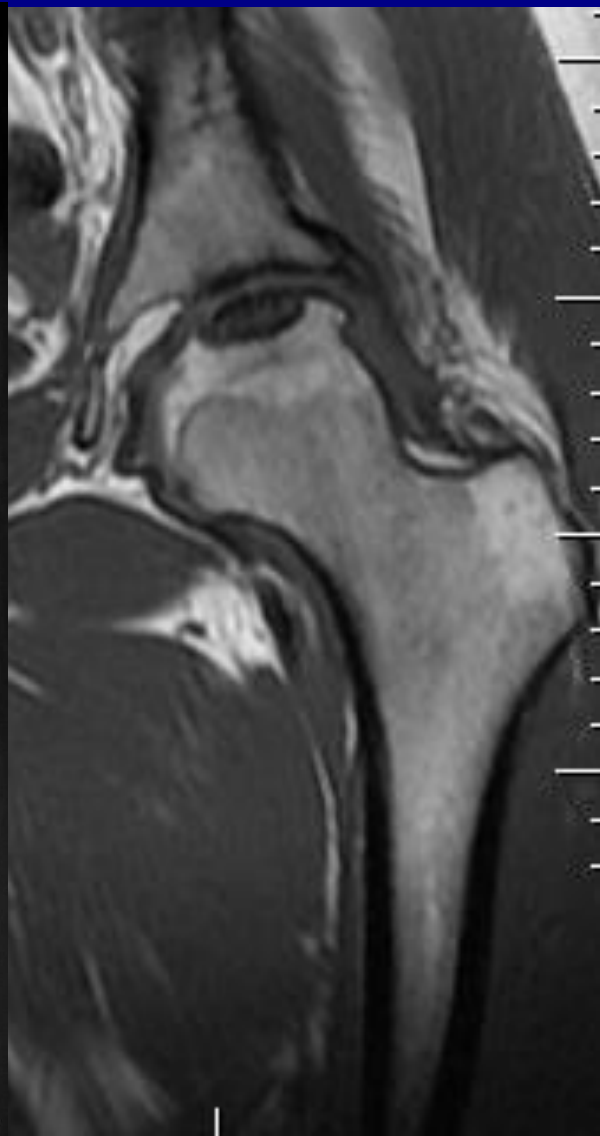
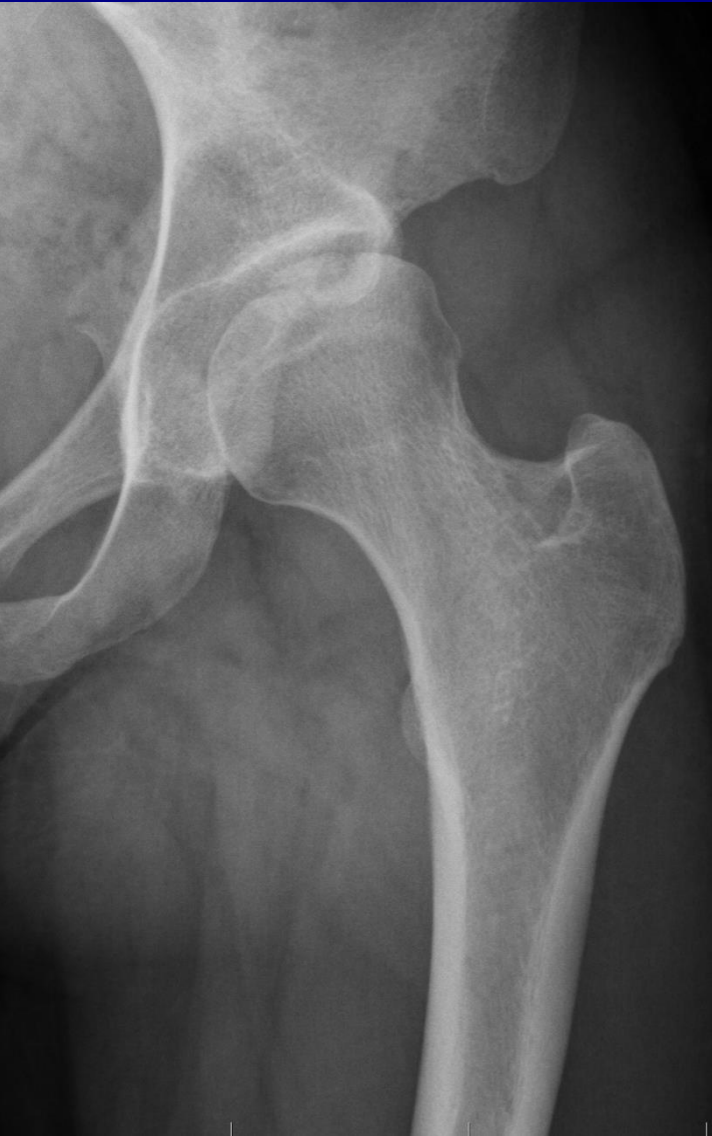# Coxa vara adolescentium - ANFH

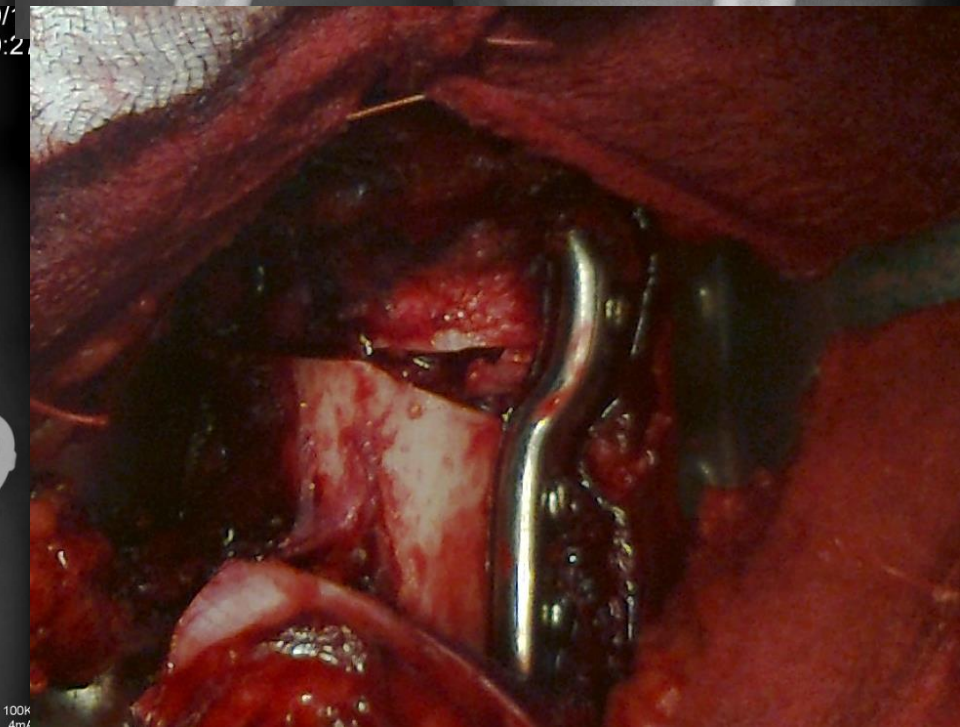
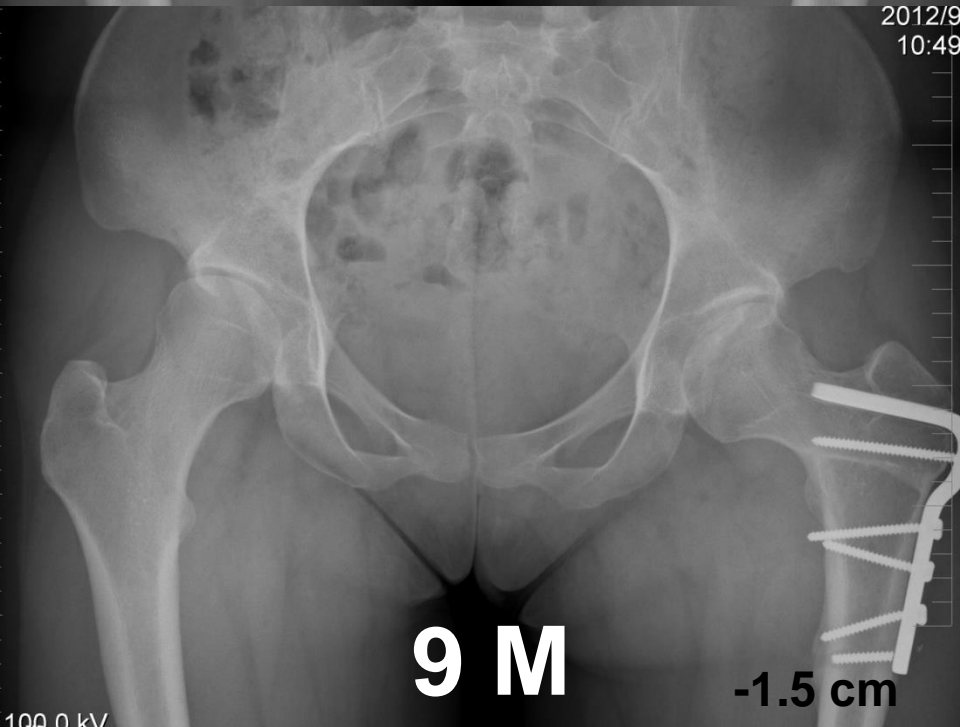
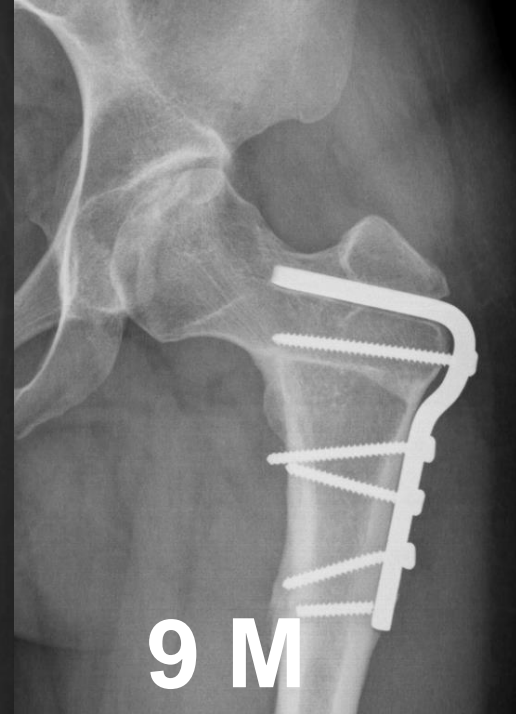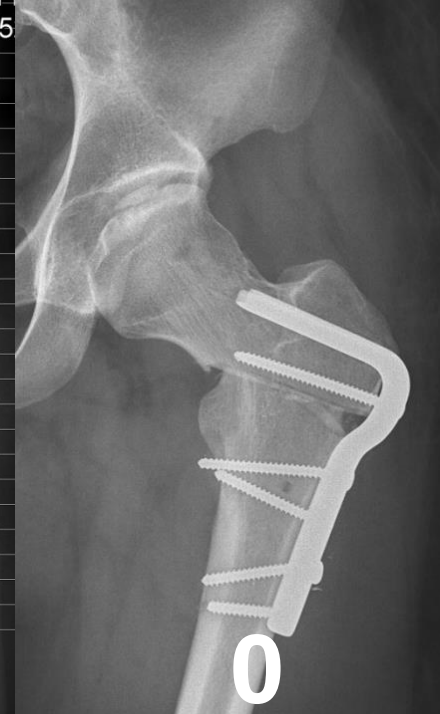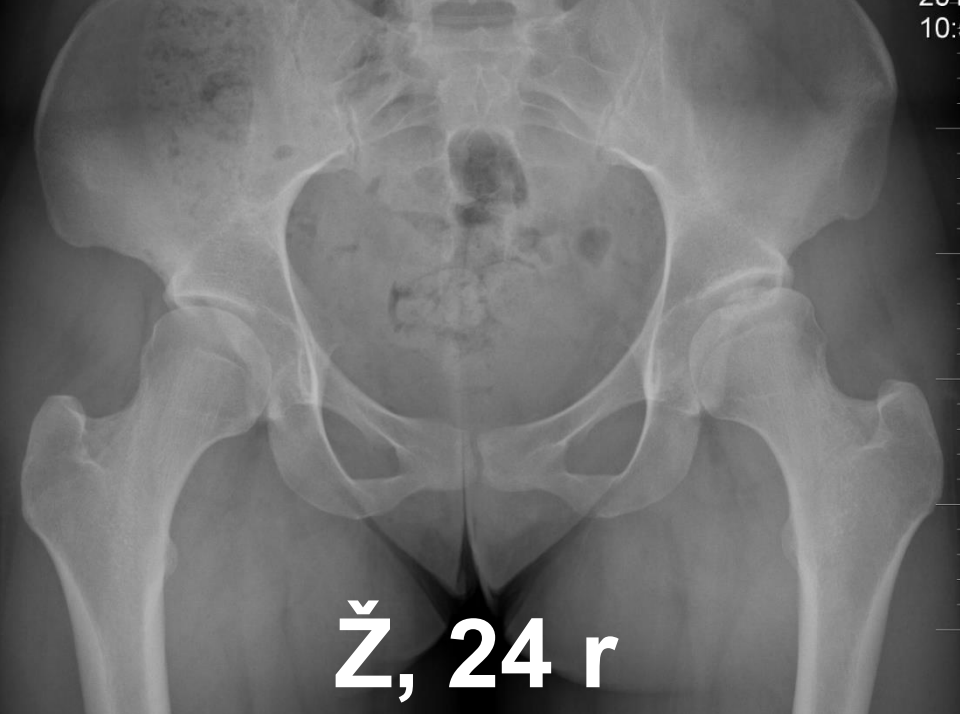


**Ž, 24 r po AS kyčle pro parciální ANFH**  
**dvě mouchy jednou ranou**

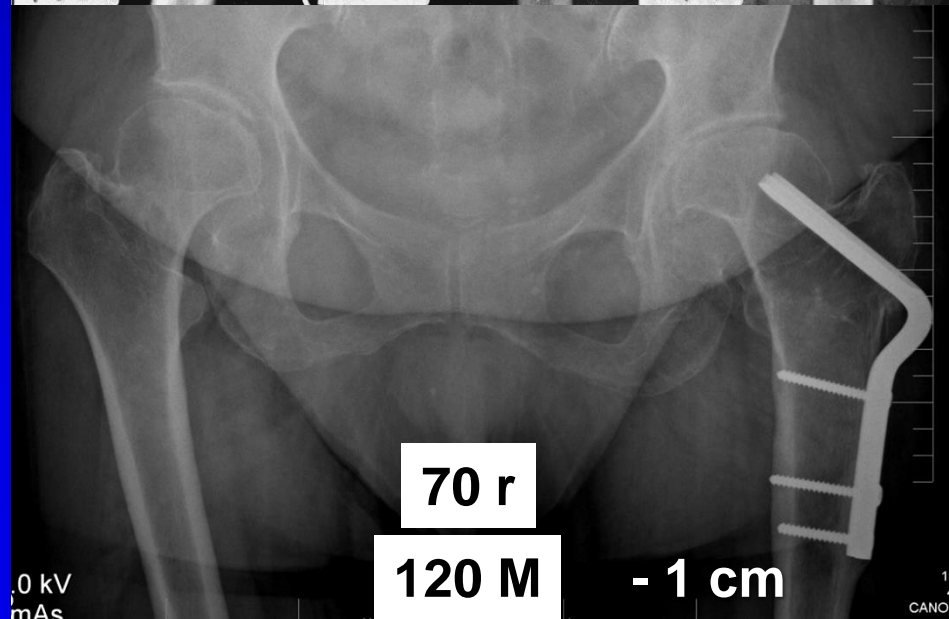
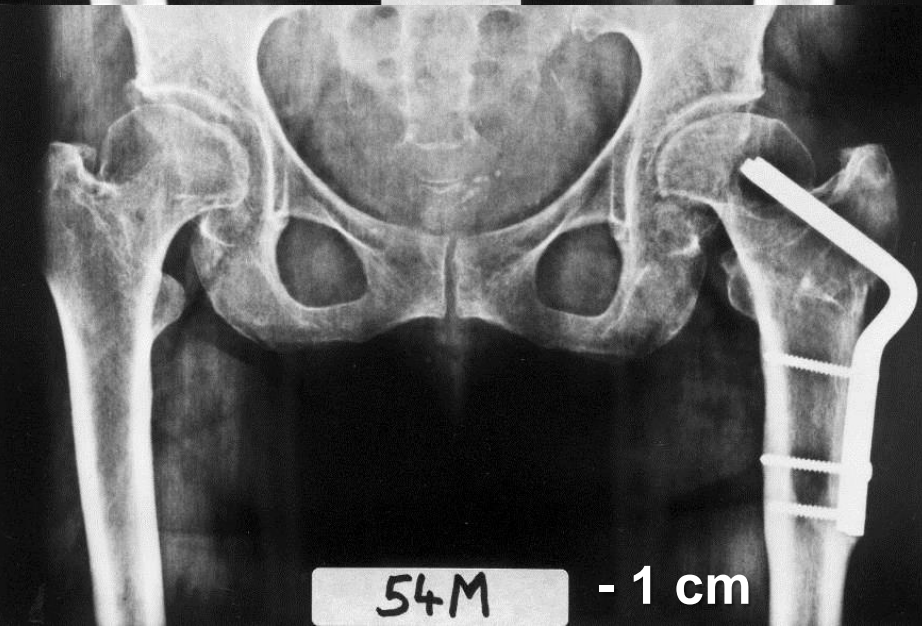
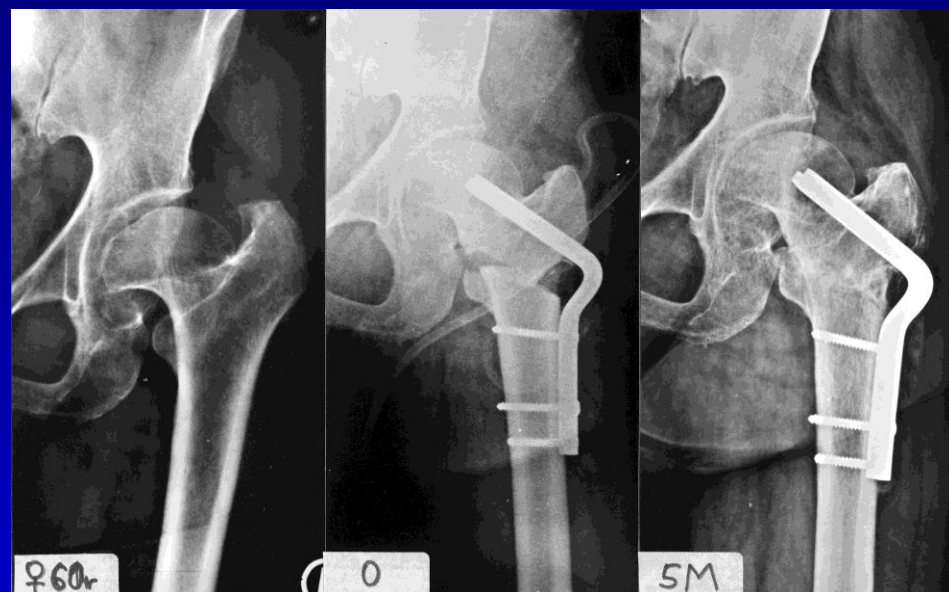
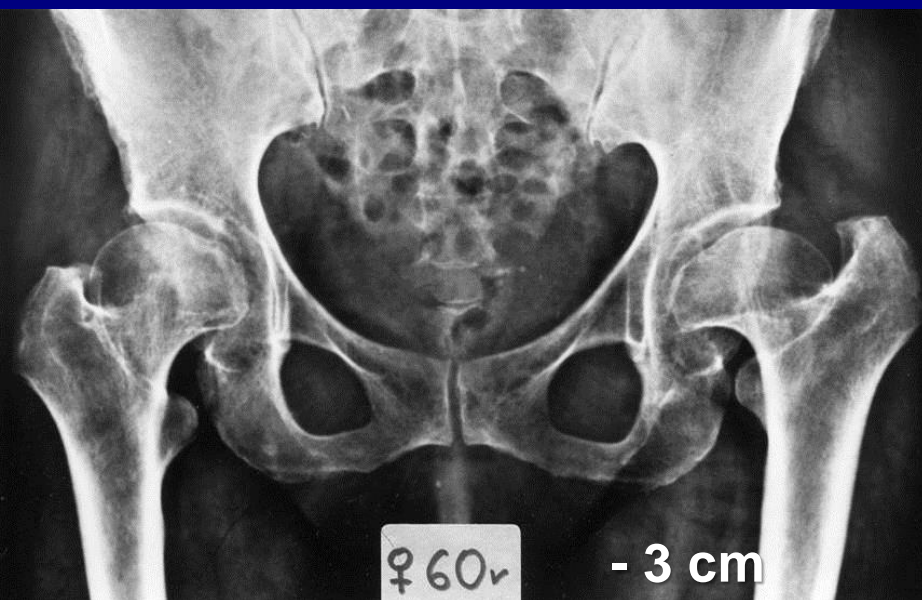
# Varizace 20° + Extenze 15°



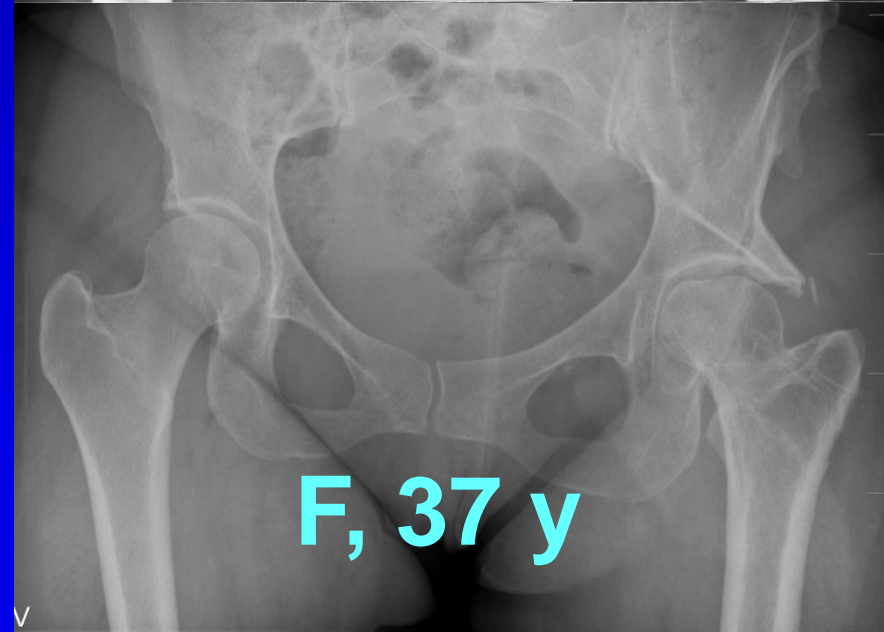
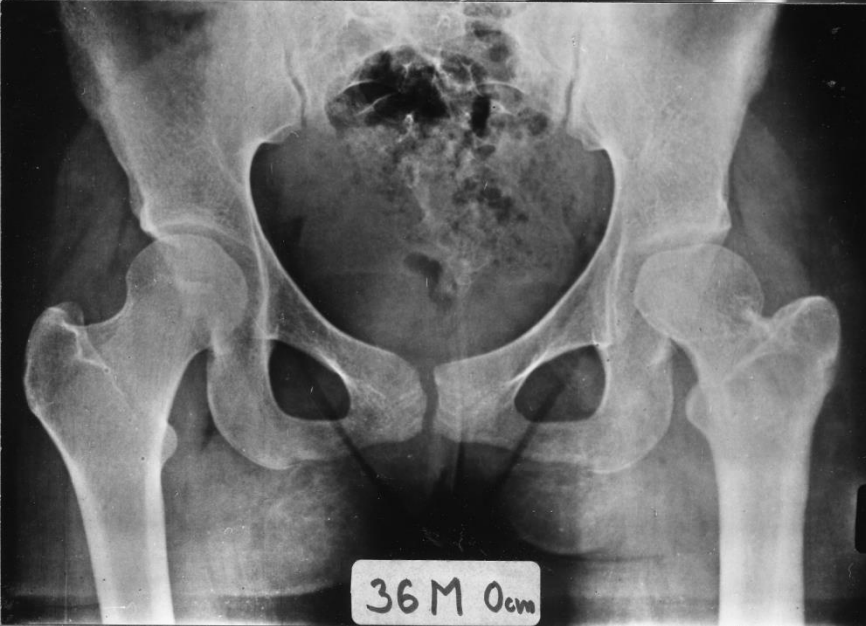
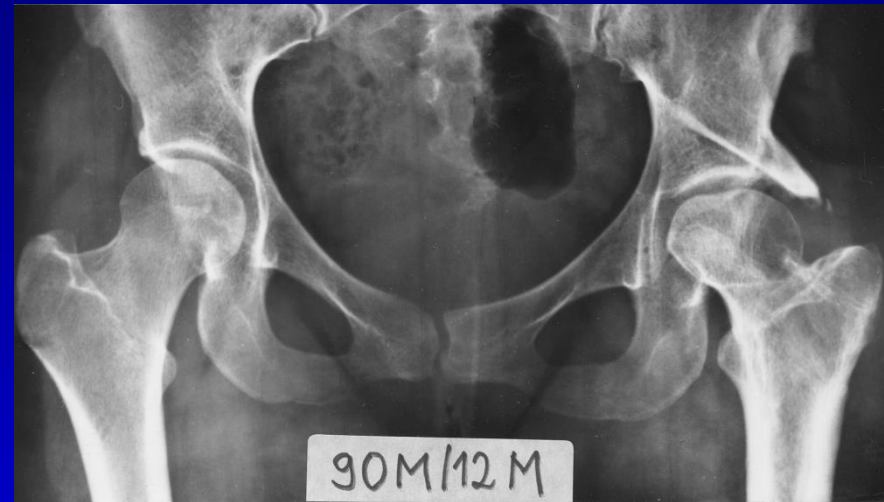
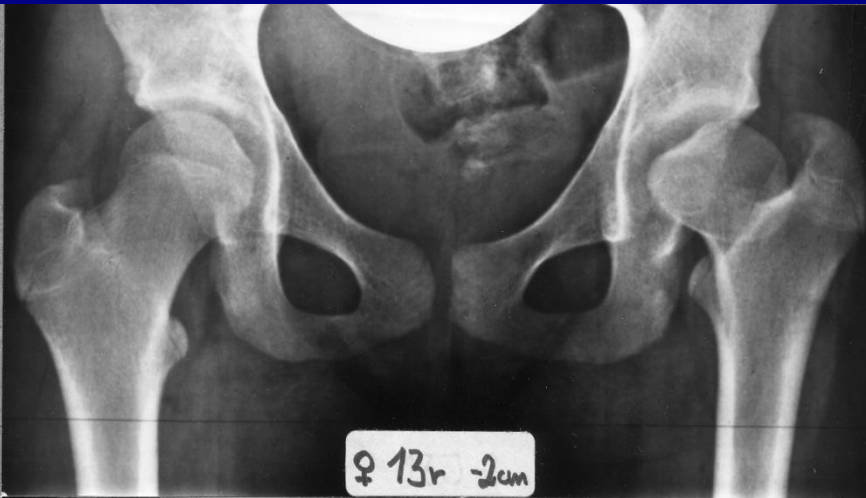# Věková limitace?

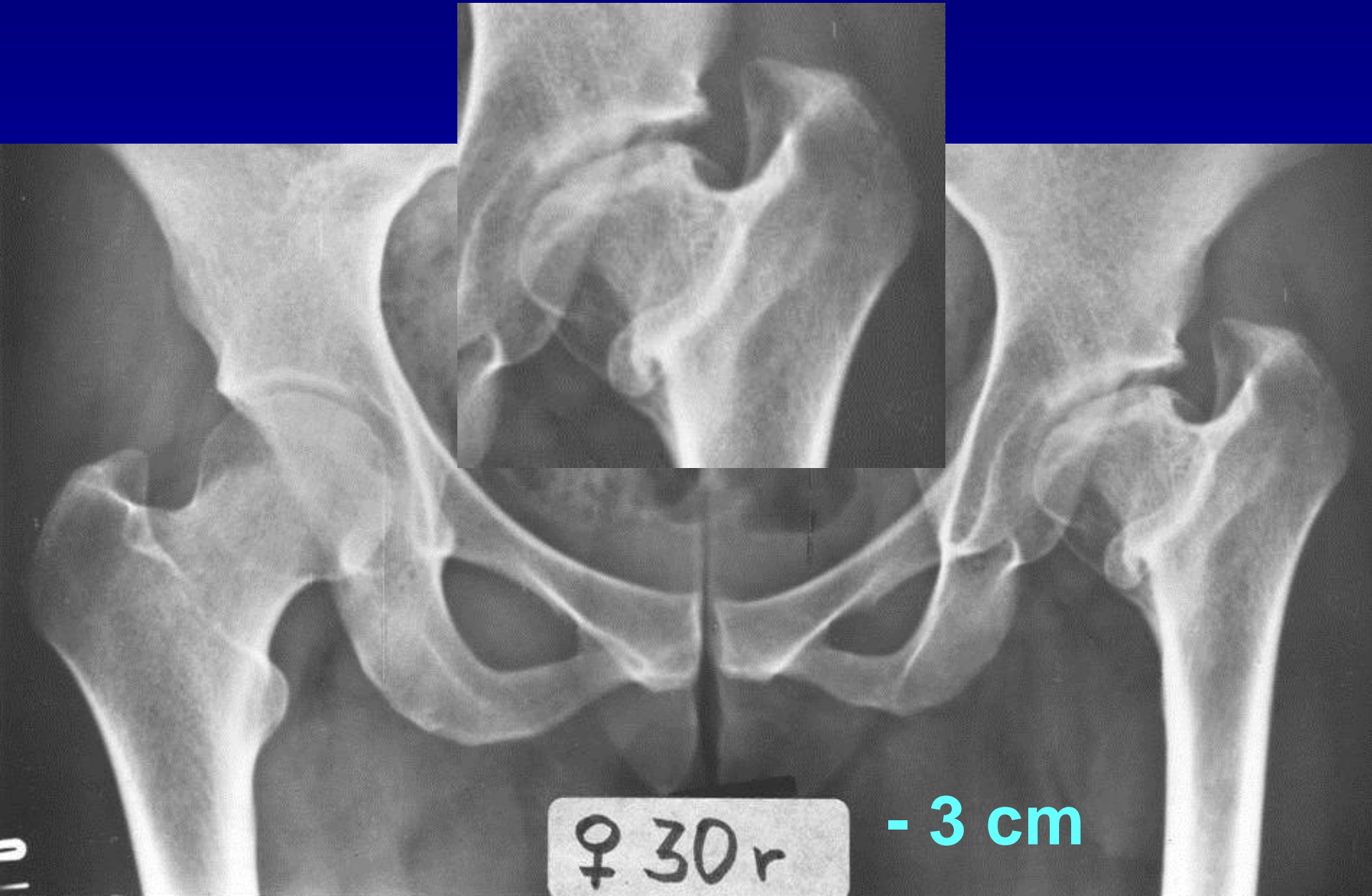


# Osteotomie - dočasné řešení?

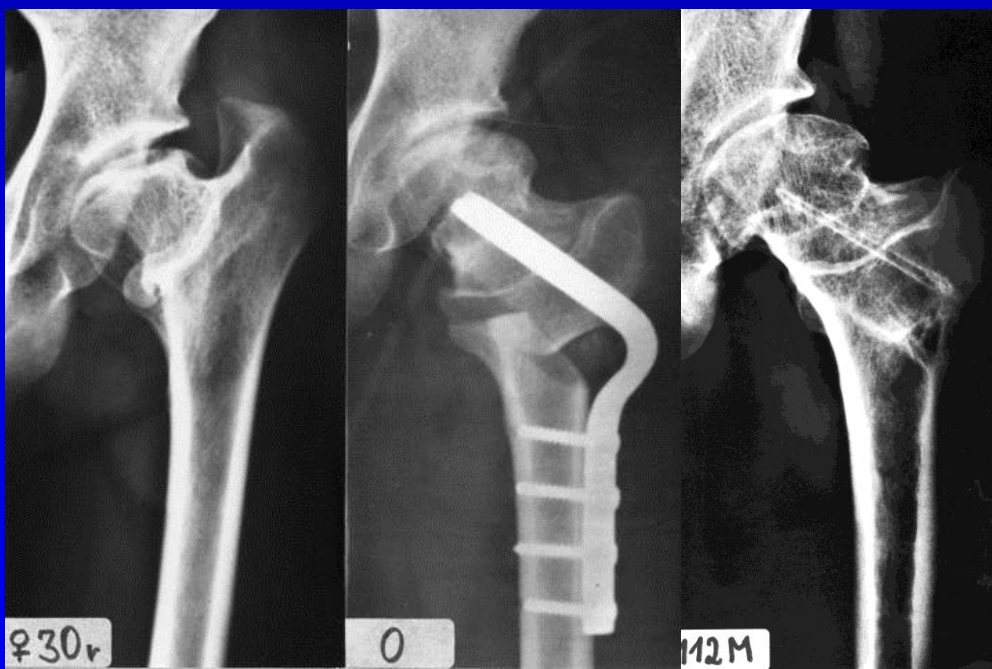
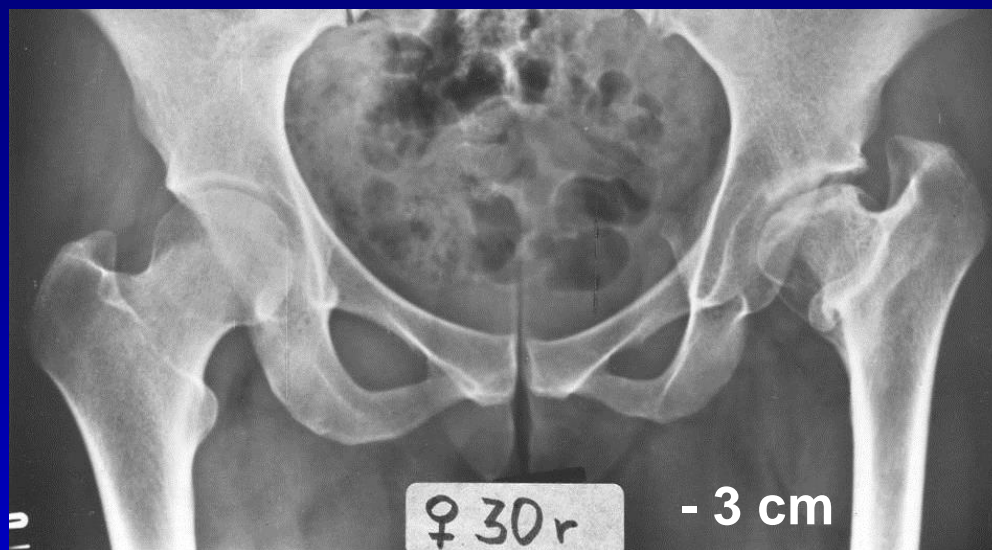## Výsledek 24 r po VITO



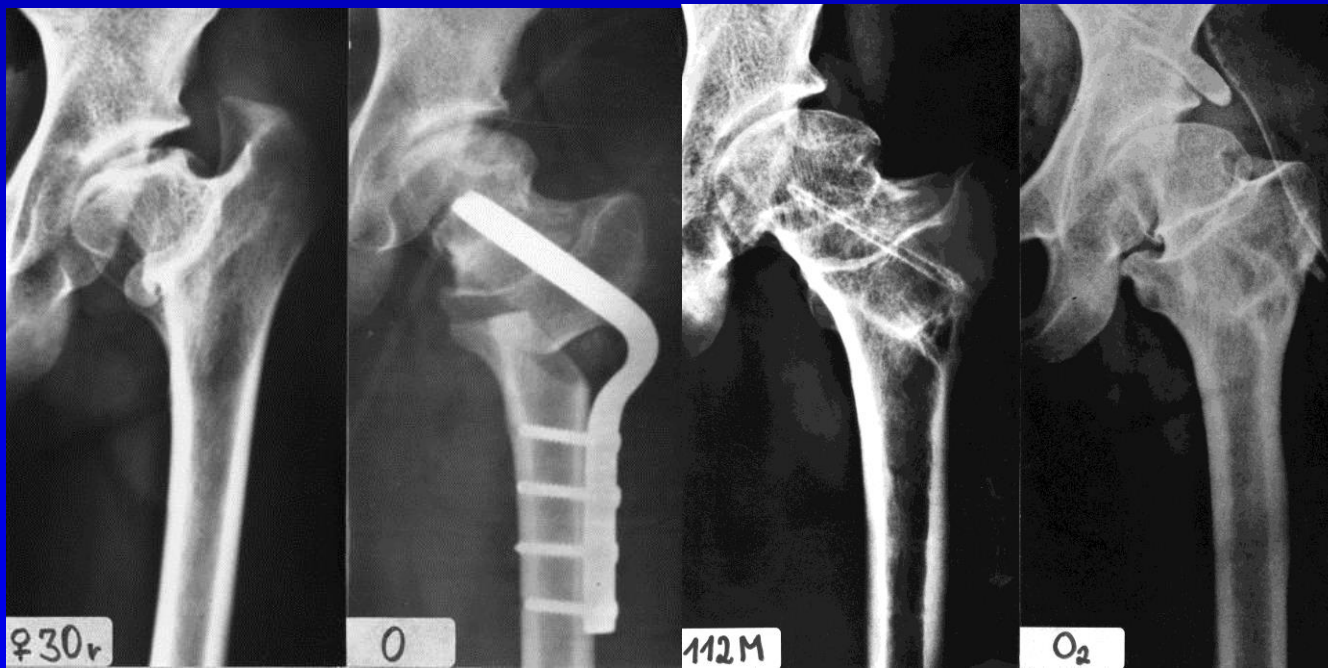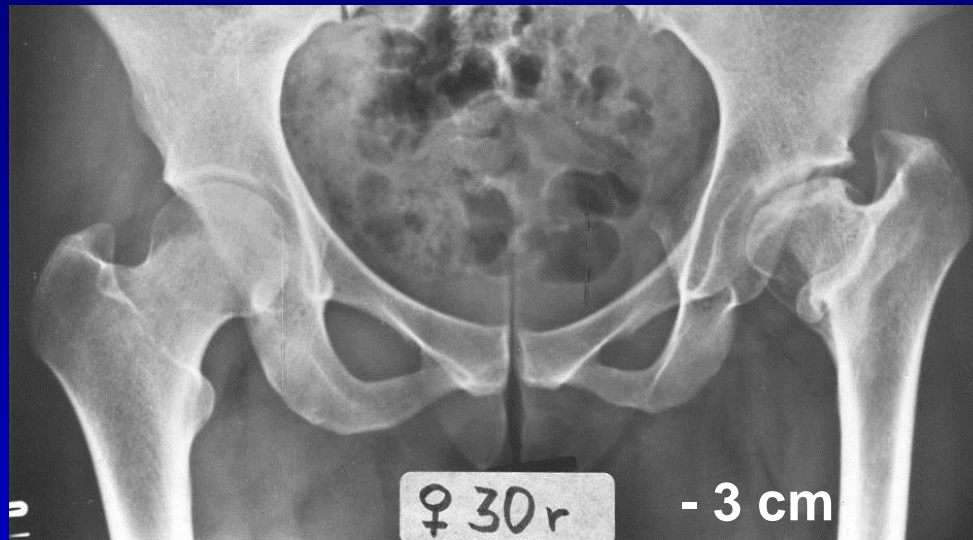# Osteotomie - dočasné řešení?



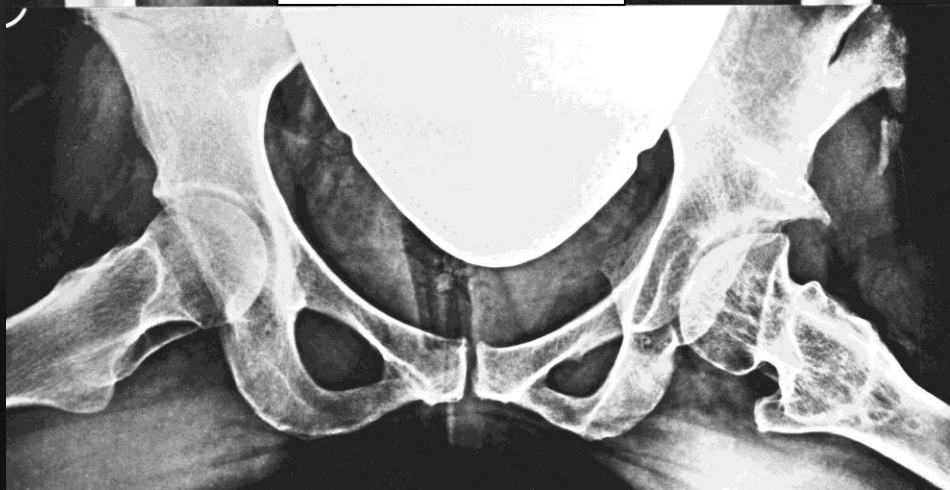
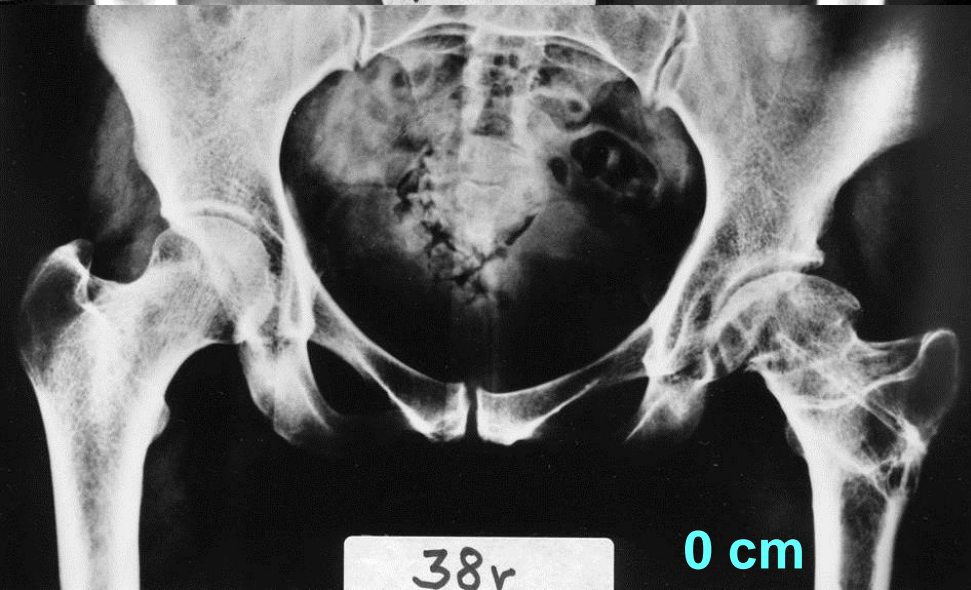
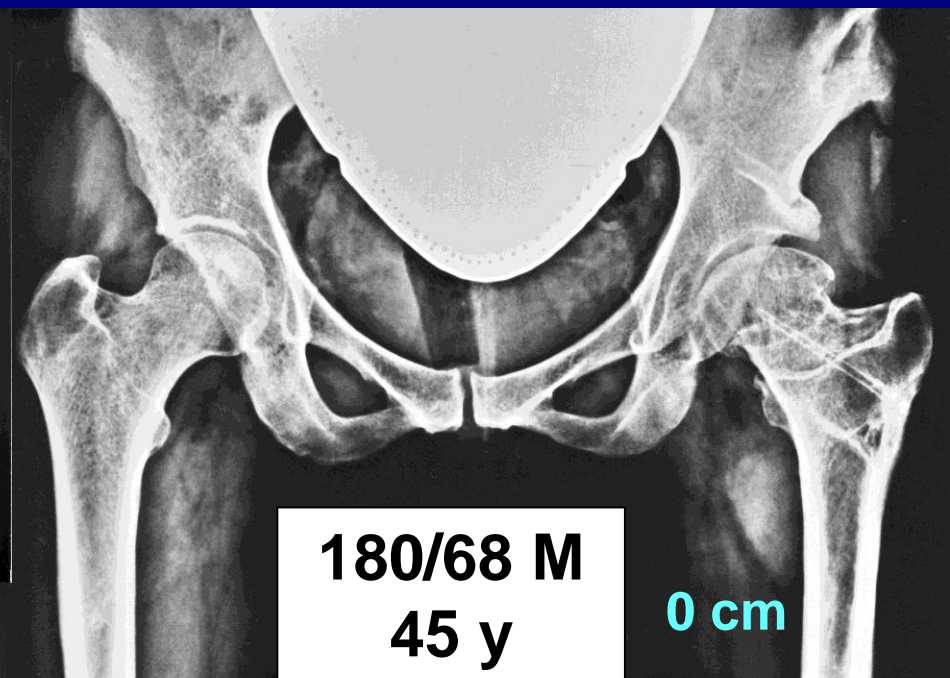
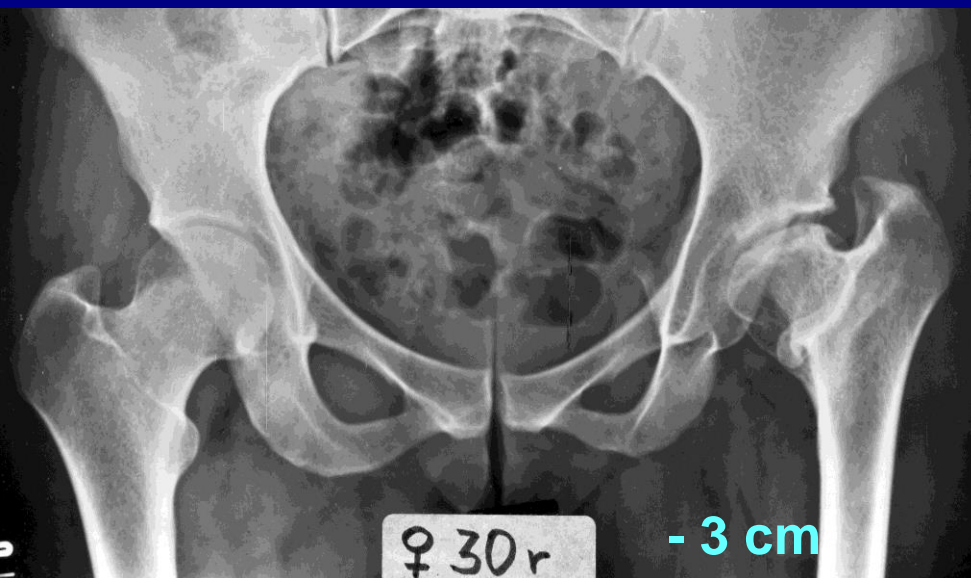# Po 9.5 r mírné bolesti v kyčli



# Osteotomie kombinovaná se stříškou podle Boswortha



# Výsledek po 15 r



# Závěr

**Intertrochanterické osteotomie jsou stále cennou operační metodou.  
Totéž platí pro operaci stříšky.**

