

Chirurgie zápěstí a ruky



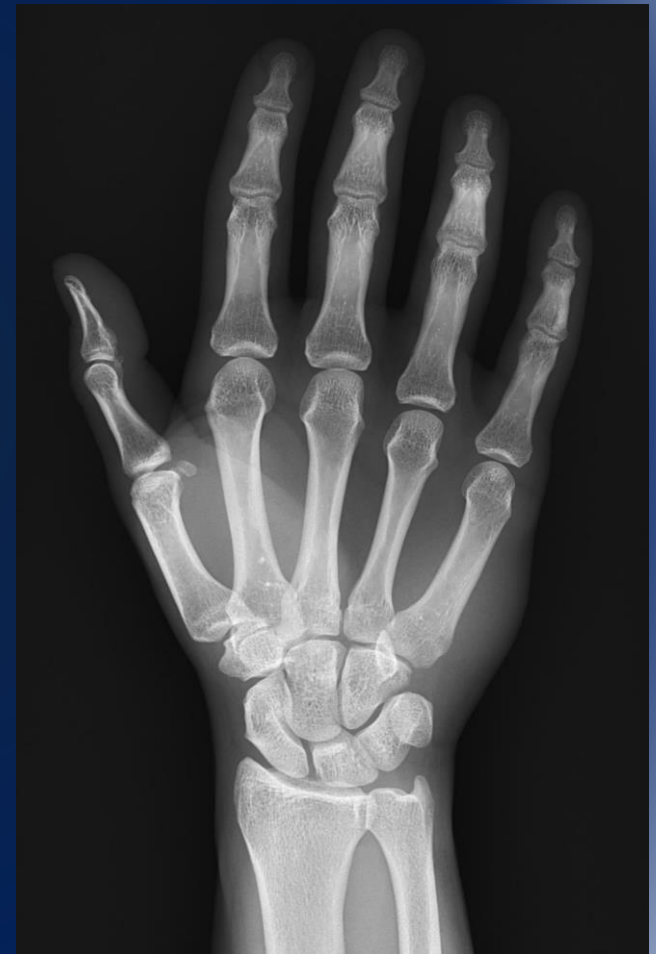Antonín Chochola
Petra Indráková



Oddělení ortopedie a traumatologie ÚVN Praha
Klinika traumatologie pohybového aparátu 1. LF UK a ÚVN Praha

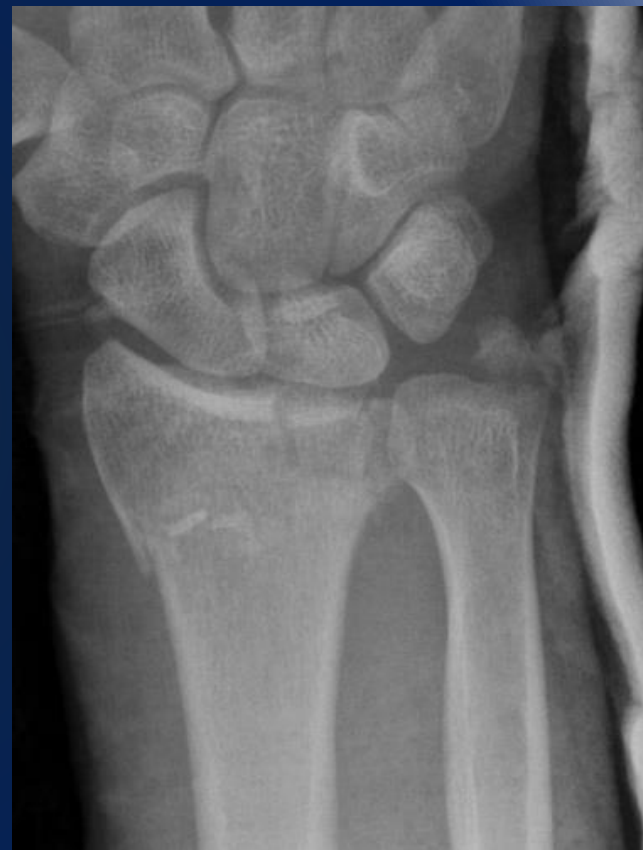Chirurgie zápěstí a ruky v ÚVN

- Úrazy
- Poúrazové stavy
- Degenerativní onemocnění
- Nádory
- Ostatní



Úrazy

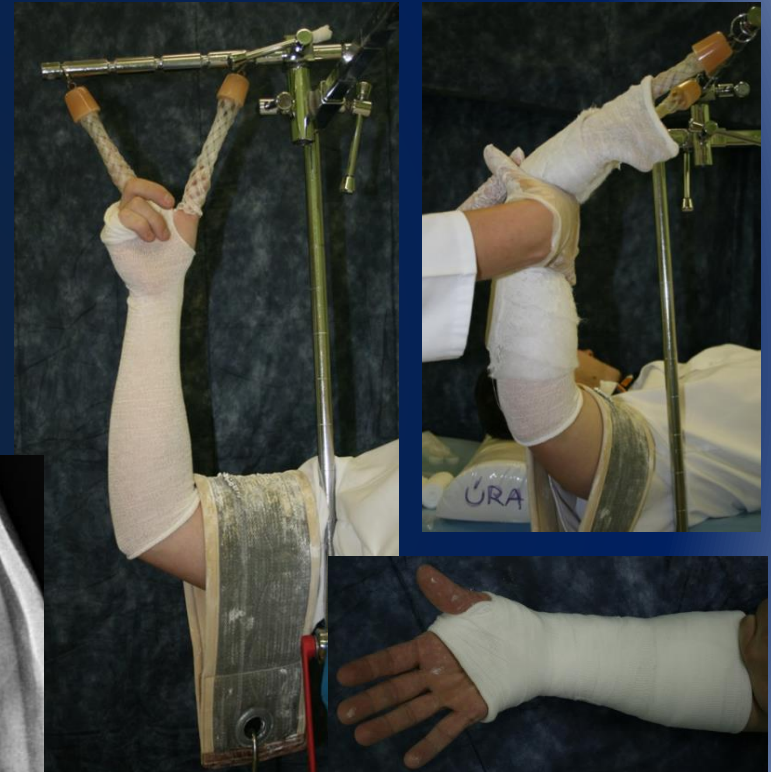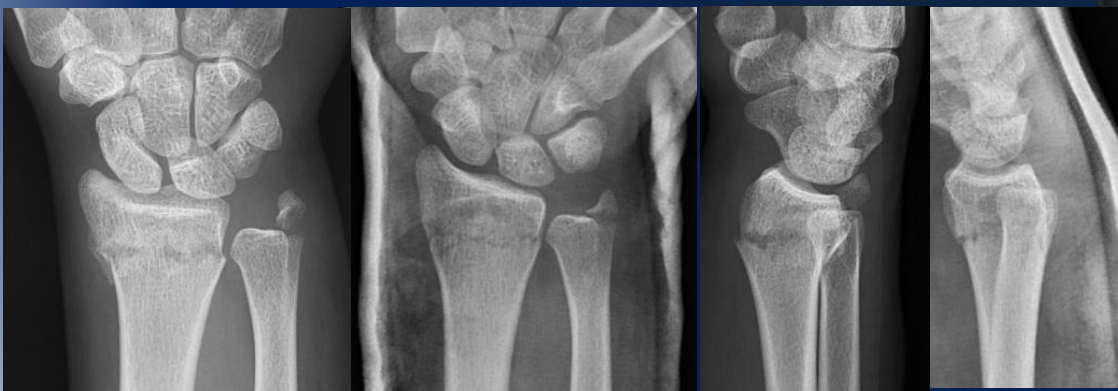- Zlomeniny distálního radia
- Poranění karpálních kůstek
- Poranění metakarpů
- Poranění článků prstů
- Šlachová poranění



Zlomeniny distálního radia

Konzervativní terapie

- **Nedislokované zlomeniny**
 - ✓ extra-artikulární
 - ✓ intra-artikulární
- **Dislokované zlomeniny**
 - ✓ reponibilní - stabilní

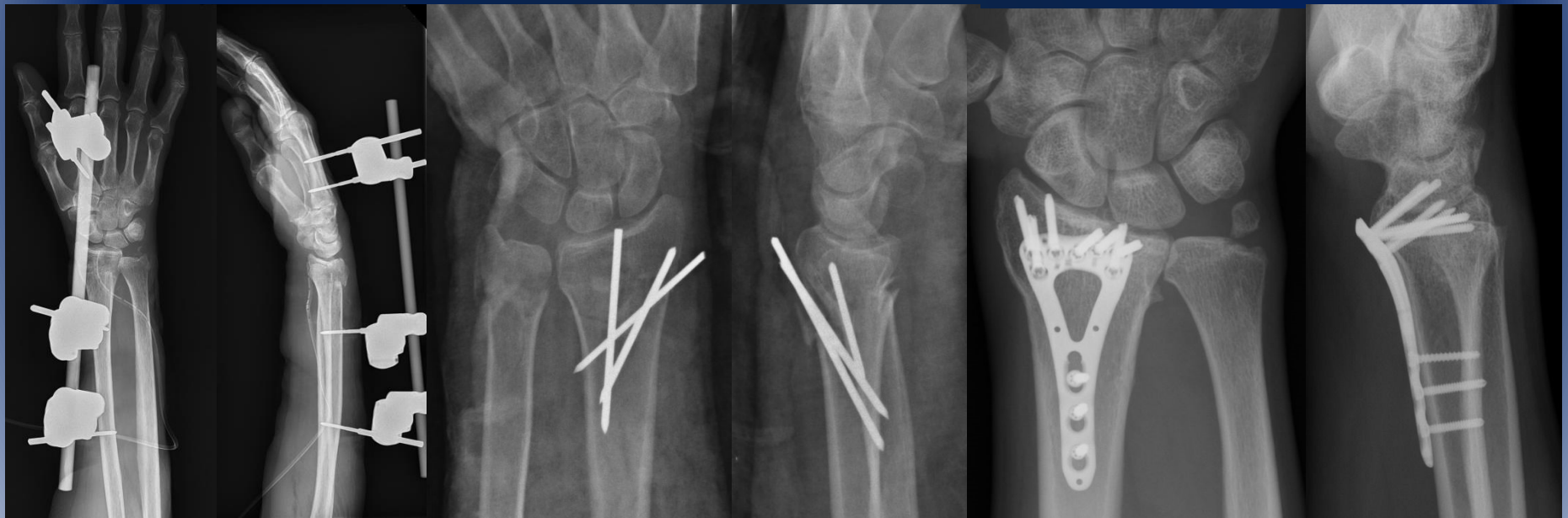

Konzervativní terapie: v LA ligamentotaxe, repozice, sádrová fixace

Zlomeniny distálního radia

Operační léčba

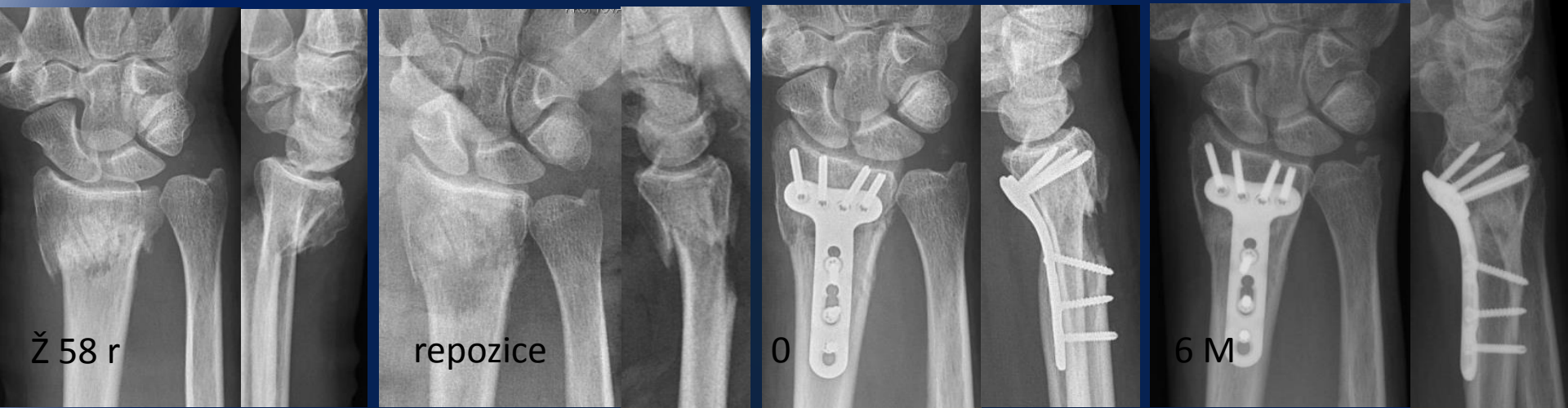- **Dislokované zlomeniny extra- a intra-artikulární**
 - ✓ nereponibilní - nestabilní
 - ✓ otevřené zlomeniny



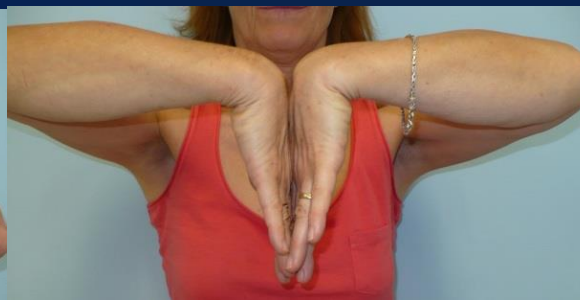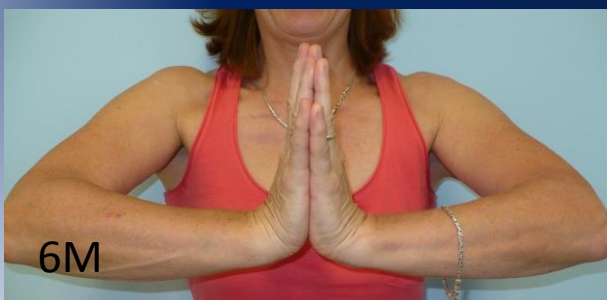Operace: zevní fixace, transfixace Ki dráty, ORIF

Zlomeniny distálního radia

Extraartikulární zlomenina

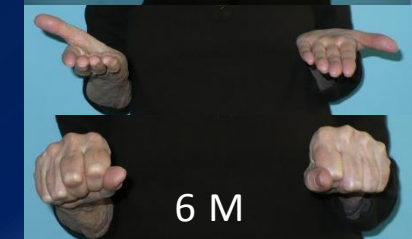
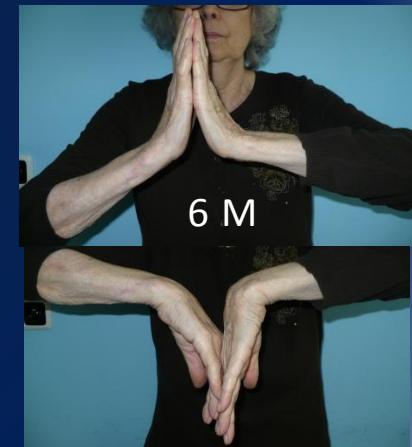
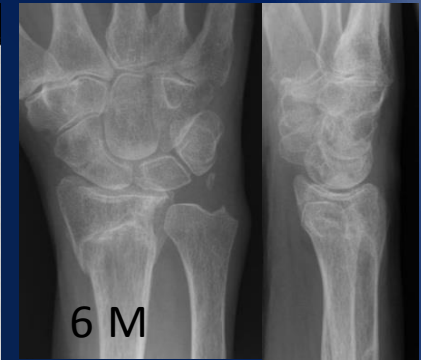
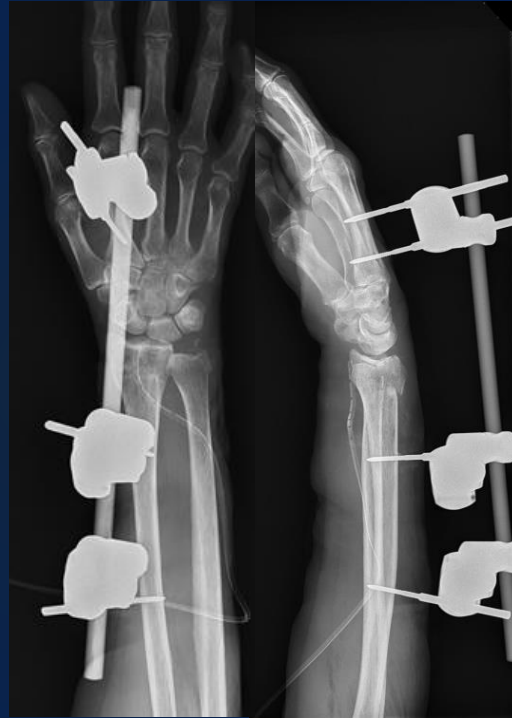
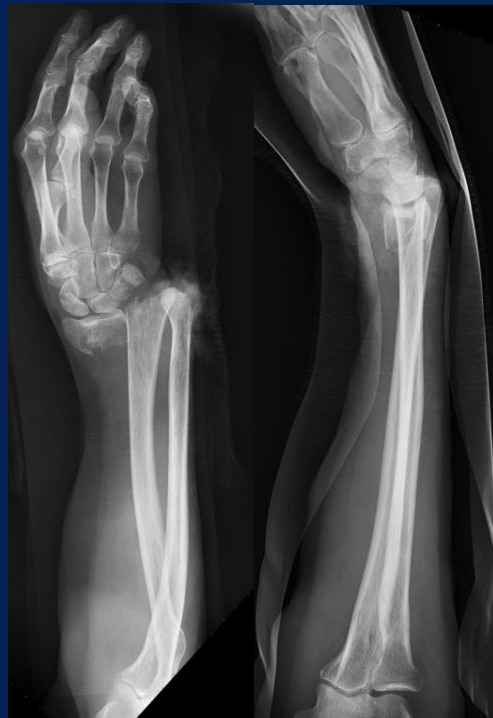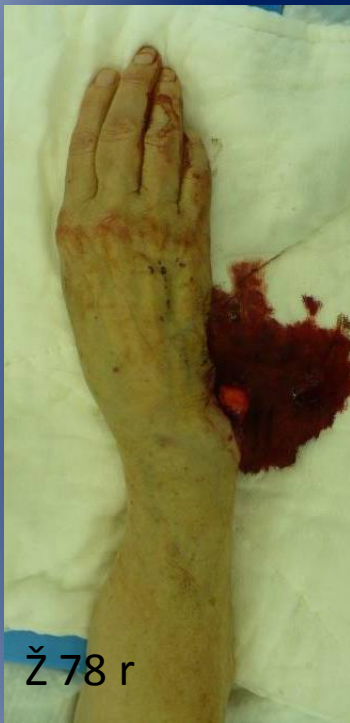Terapie: ORIF, ortéza 6T, rehabilitace



Zlomeniny distálního radia

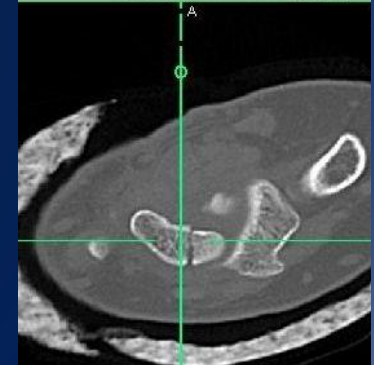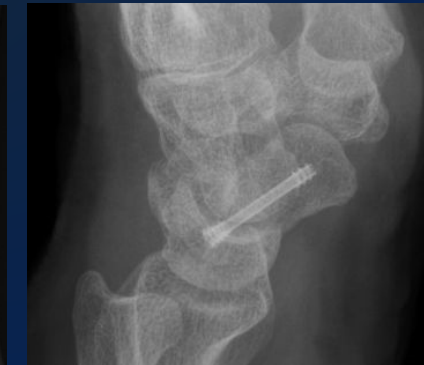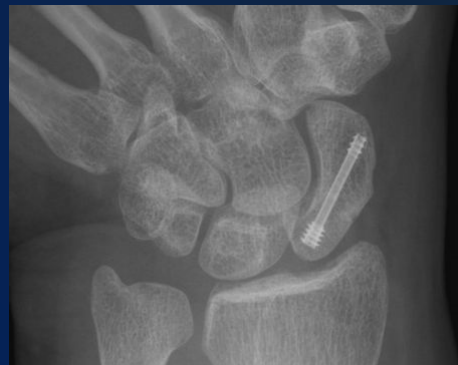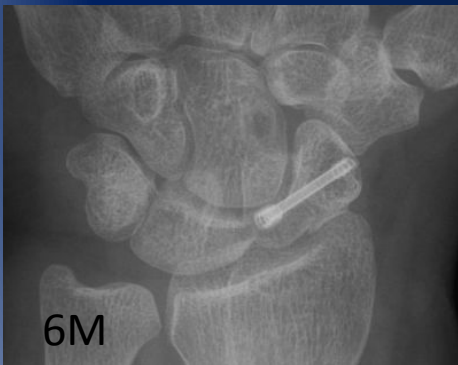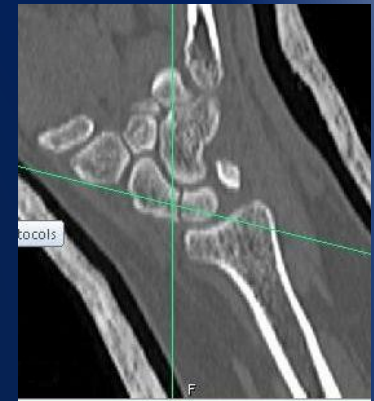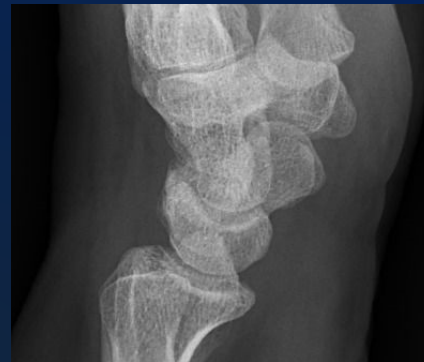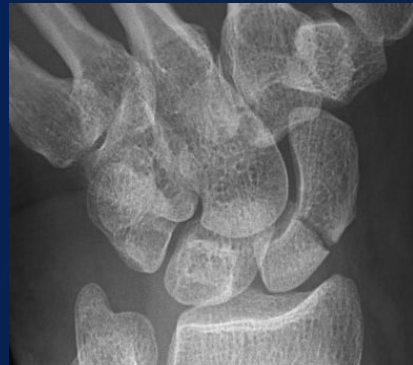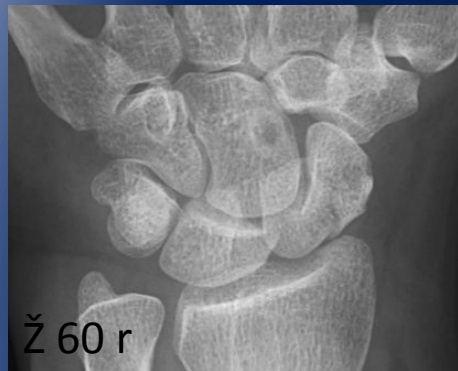Otevřená zlomenina



Terapie: debridement, ATB, ZF 8 T, rehabilitace

Poranění karpálních kůstek

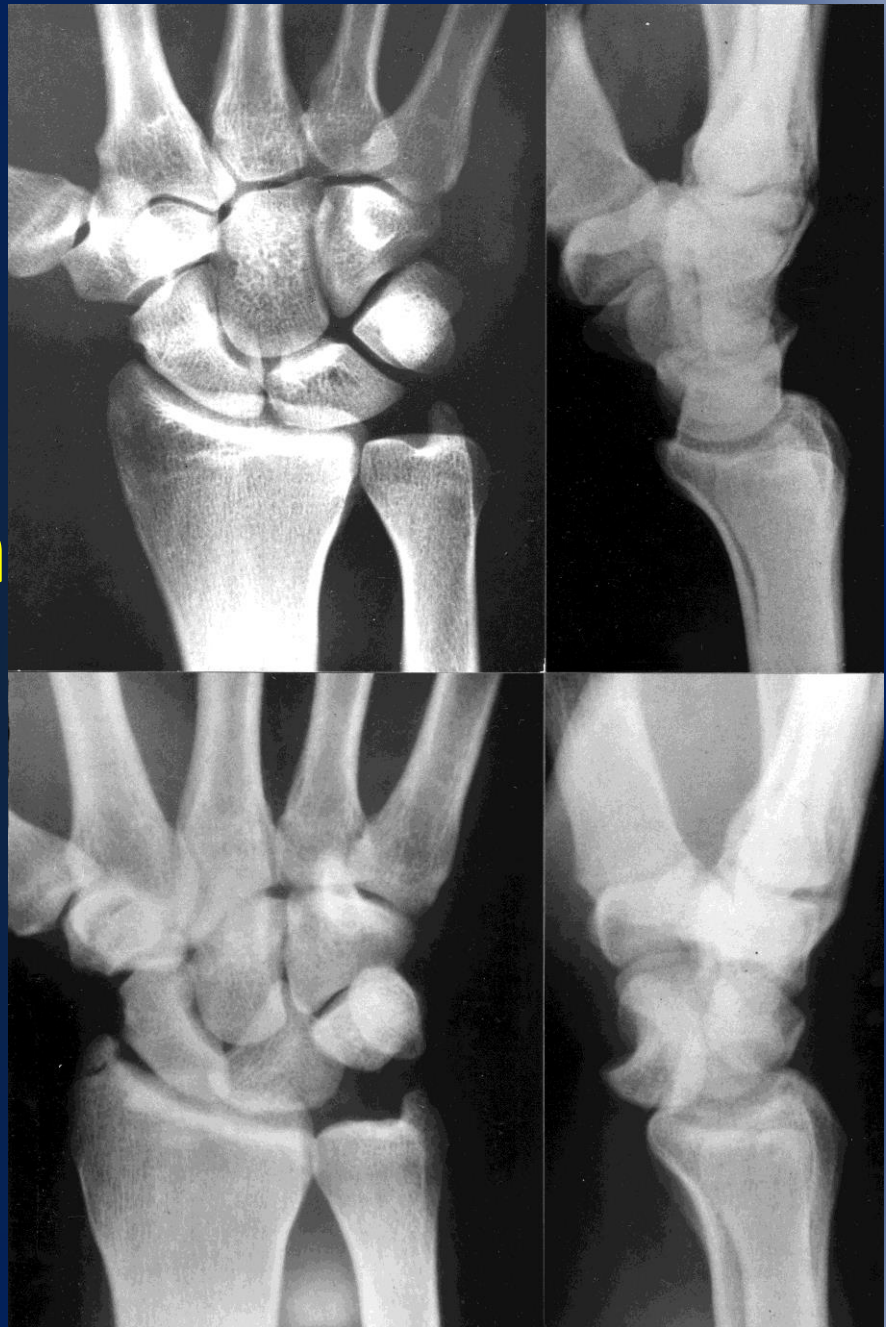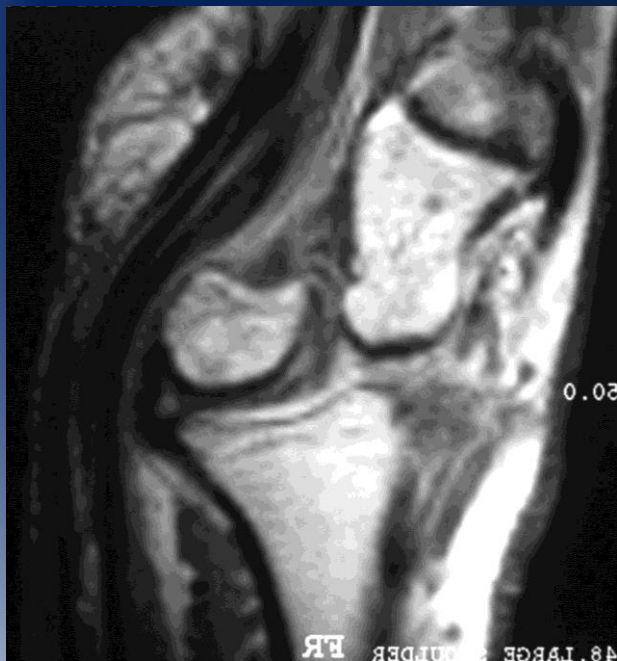Os scaphoideum



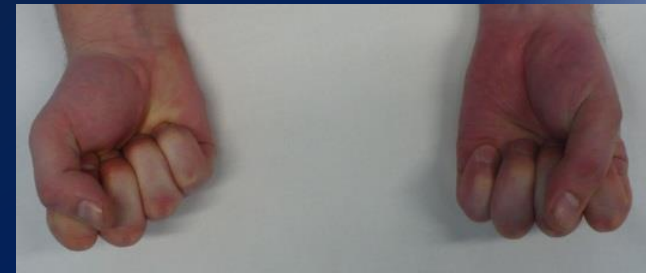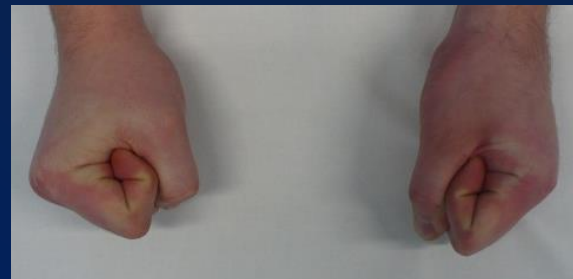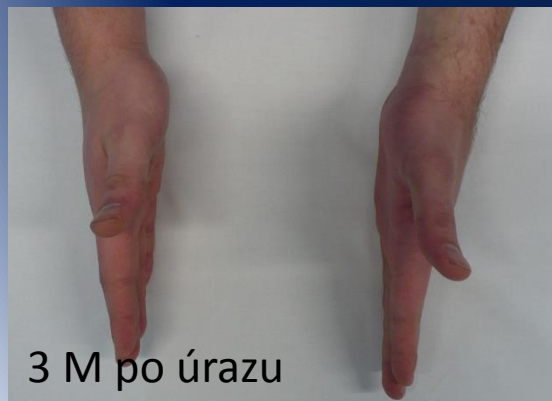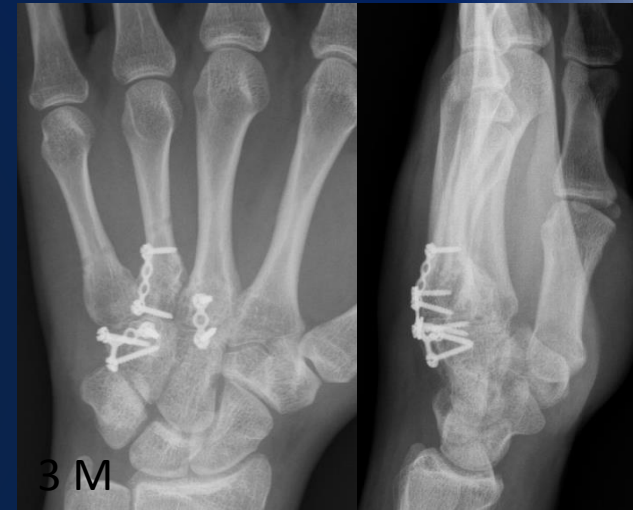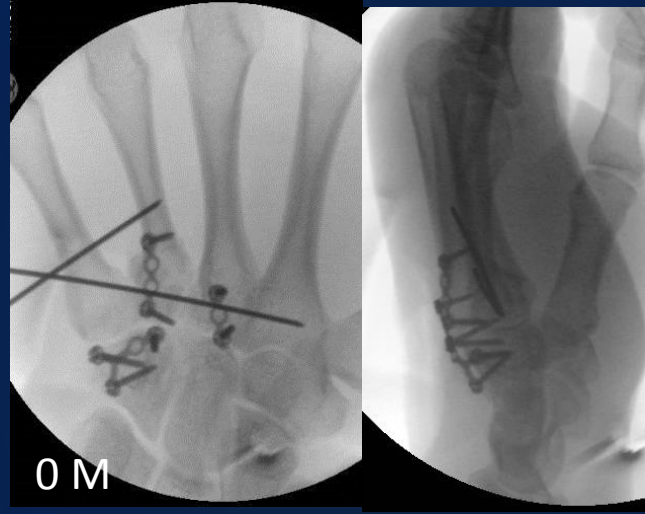
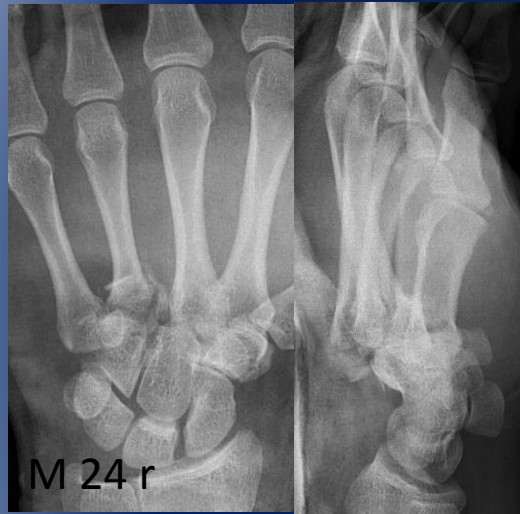Terapie: repozice a osteosyntéza mini CBS z dorzálního přístupu

Poranění karpálních kůstek

Luxace os lunatum

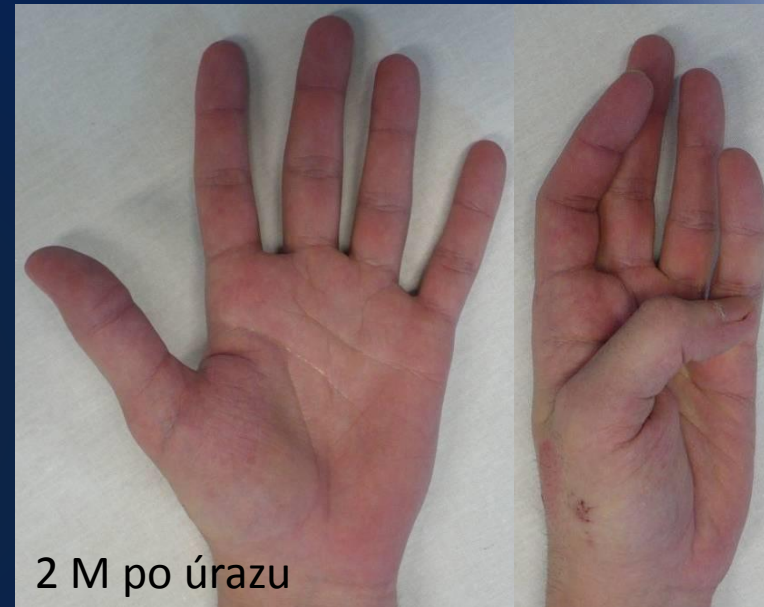
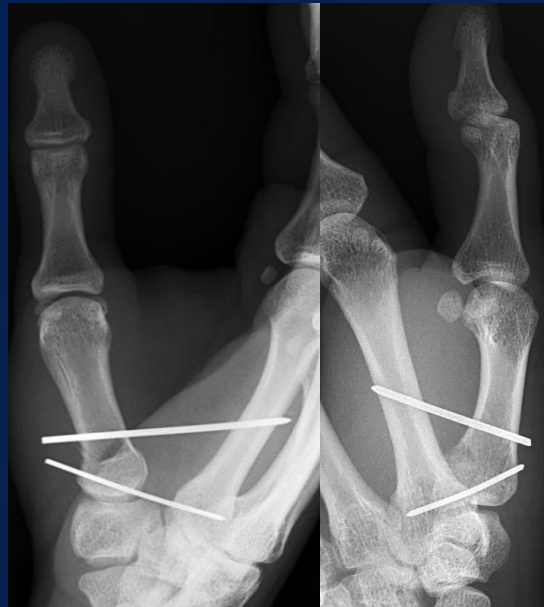
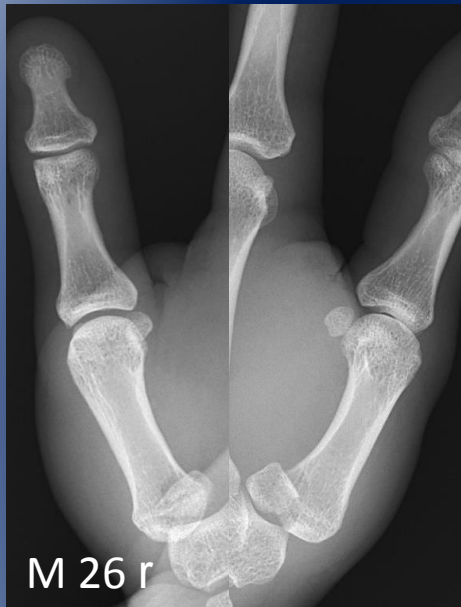Poranění karpálních kůstek a metakarpů III., IV., V. MTC + os hamatum - luxační fraktura



Poranění metakarpů

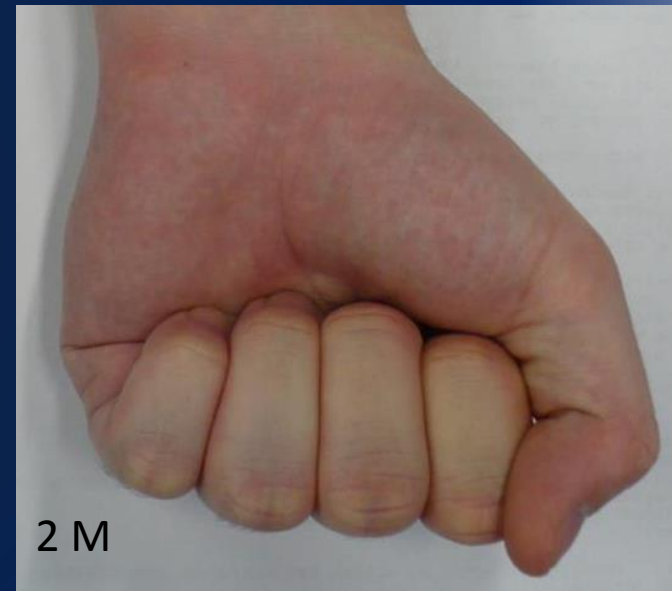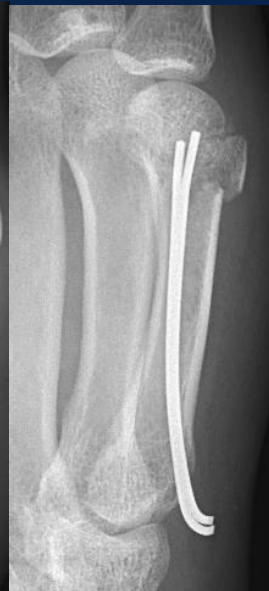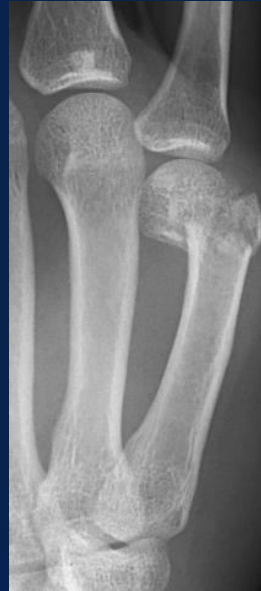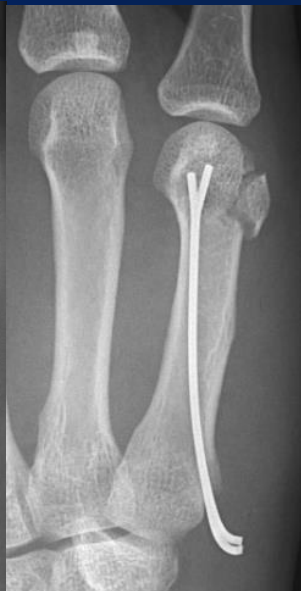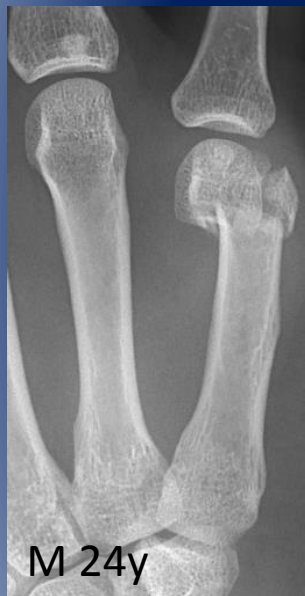Bennettova zlomenina



Terapie: repozice, transfixace Ki dráty + sádrová fixace (4 T), rehabilitace

Poranění metakarpů

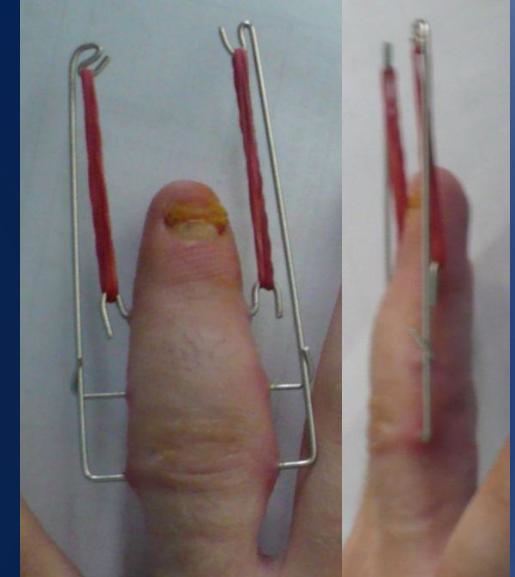
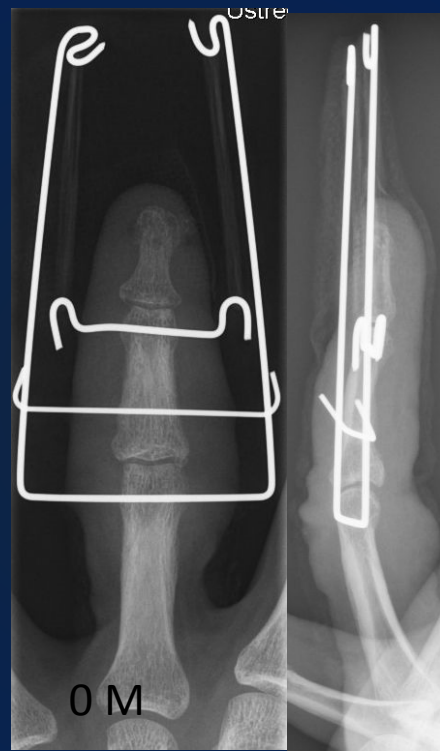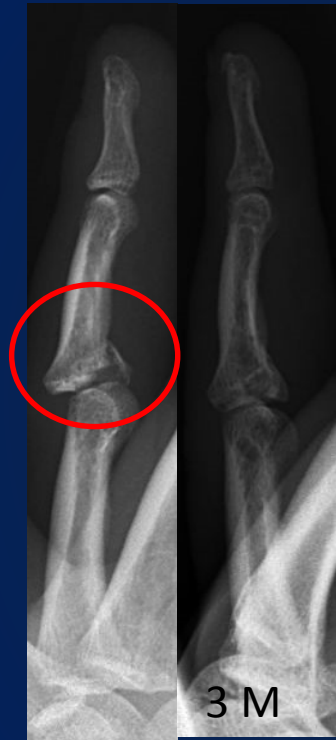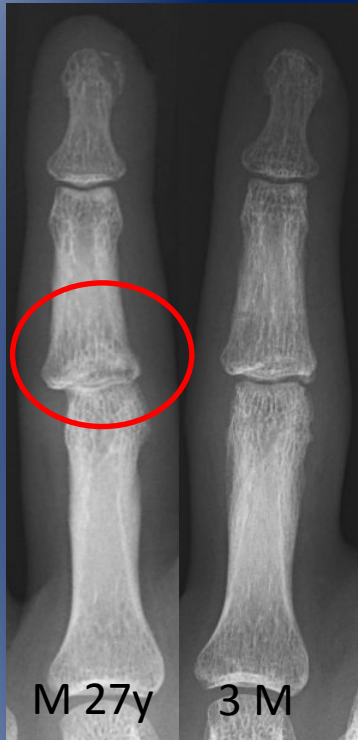Subkapitální fraktura V. MTC „boxing fracture“



- Konzervativní terapie – repozice, sádrová fixace
- Nestabilní, nereponibilní zlomenina ➡ operace

Poranění článků prstů

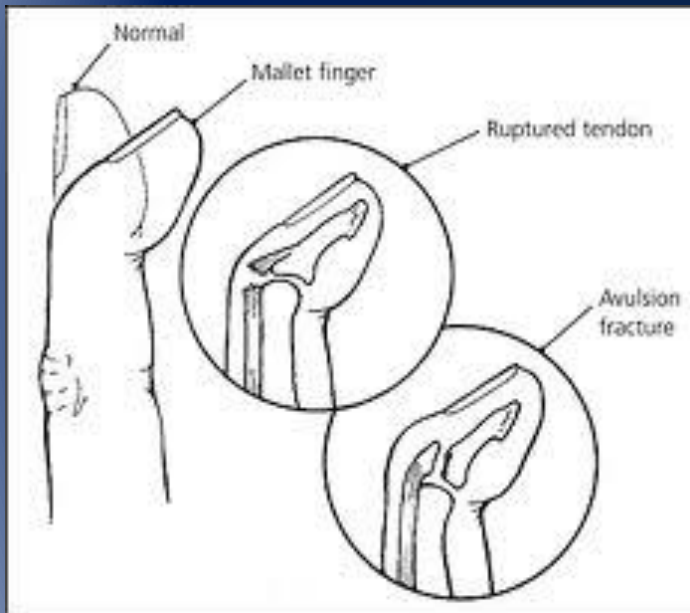
Luxační fraktura v oblasti PIP kloubu



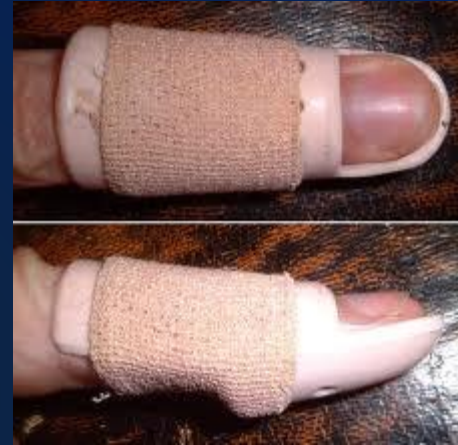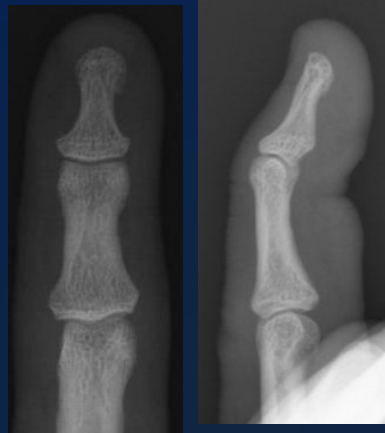
Terapie: dynamická zevní fixace
sec. Suzuki (6 T)

Šlachová poranění „Mallet finger“

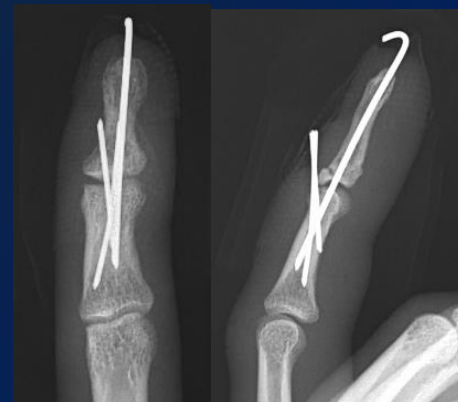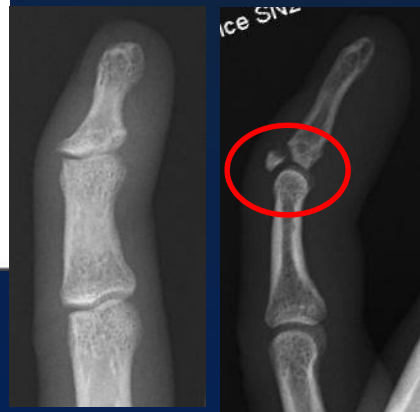Ruptura dorzální
aponeurózy



Avulzní fraktura



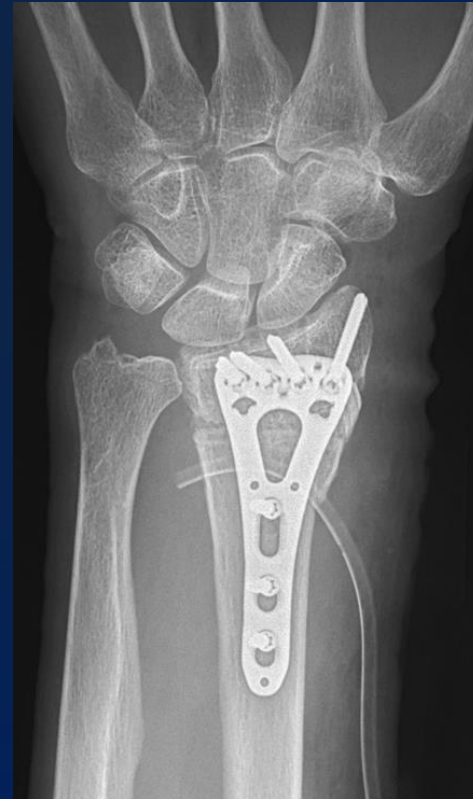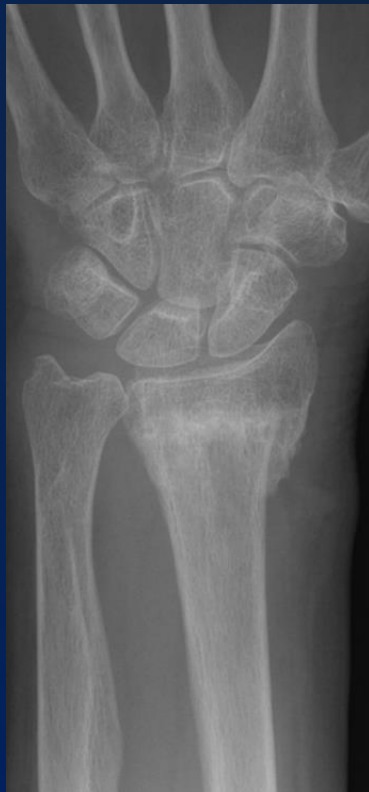6-12 T



6 T

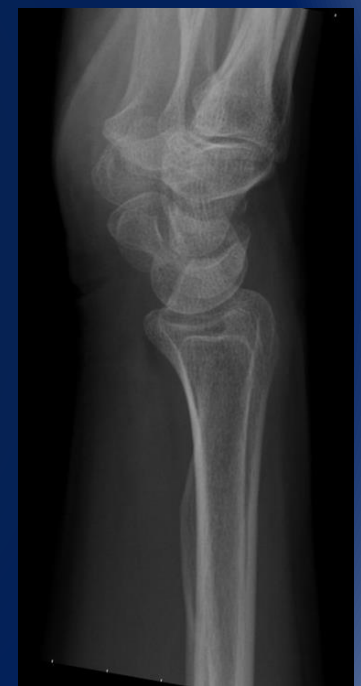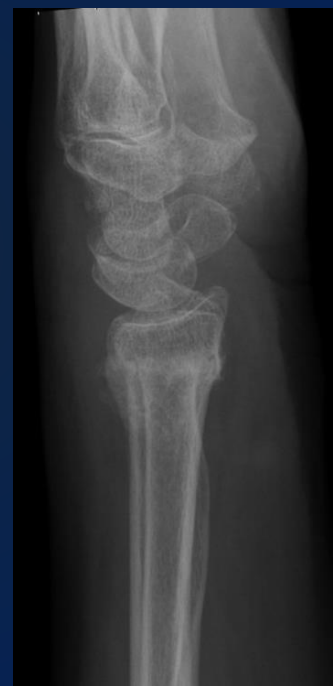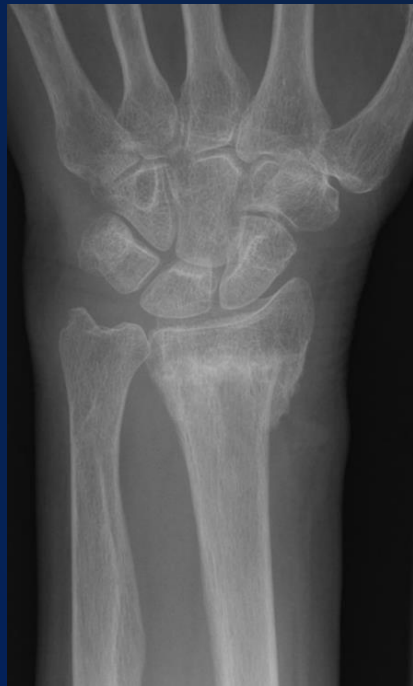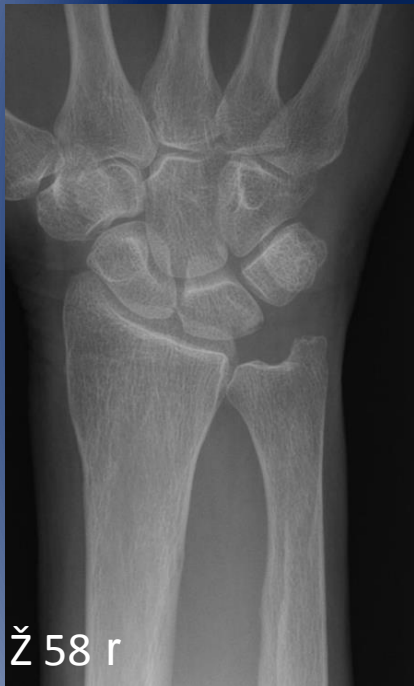Poúrazové stavy

- Zhojení zlomenin v nevyhovujícím postavení
- Paklouby



Poúrazové stavy

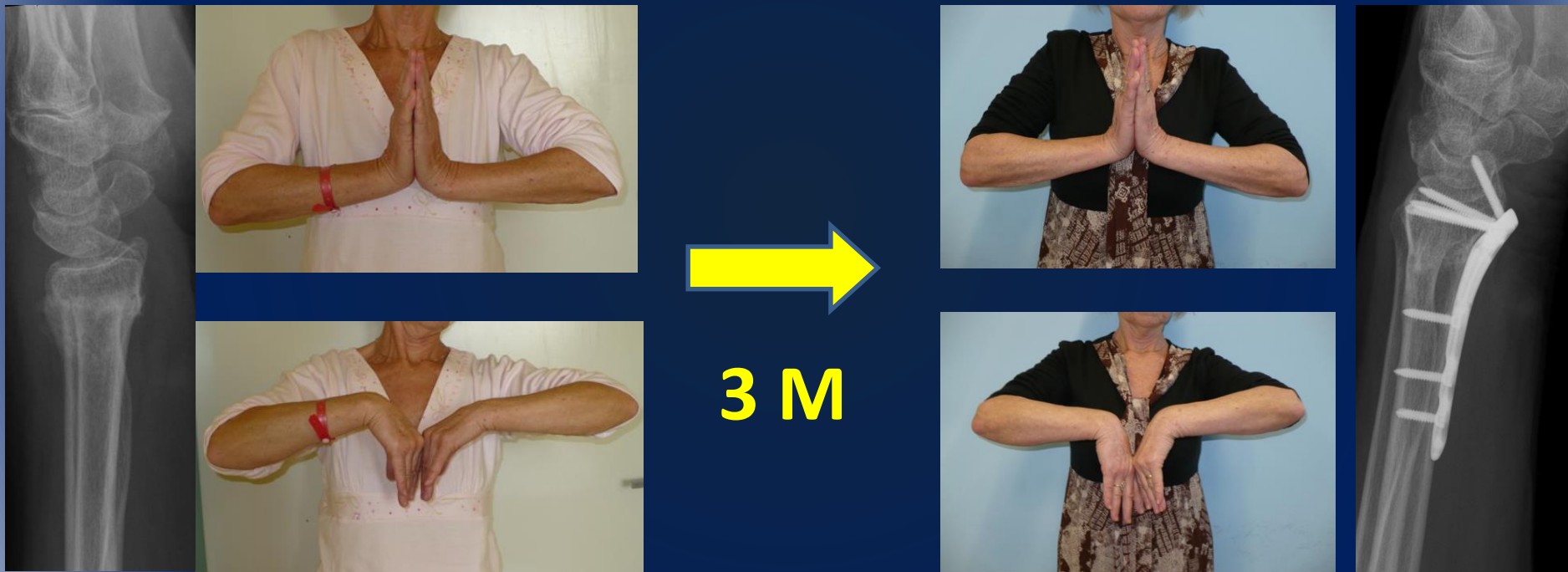Zhojení zlomeniny ve nevyhovujícím postavení



Ž 58 r

Poúrazové stavy

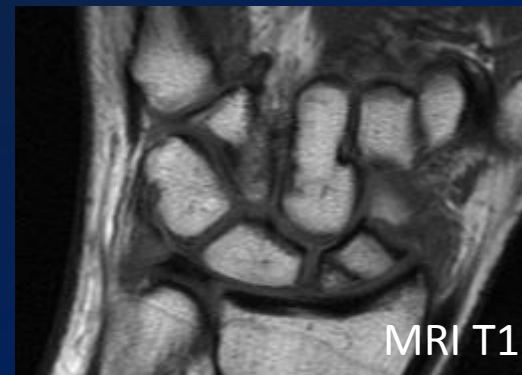
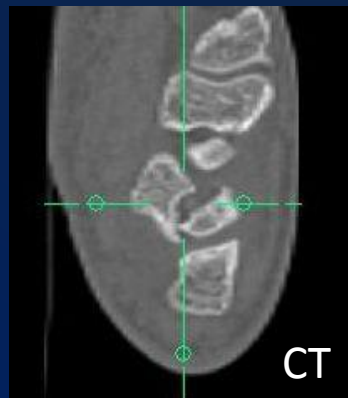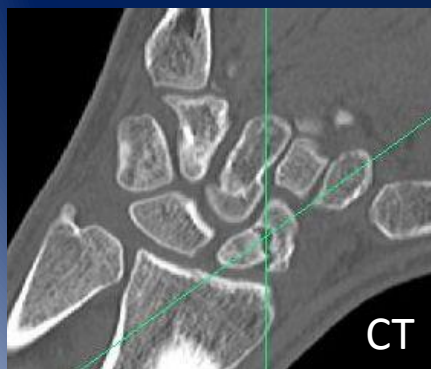
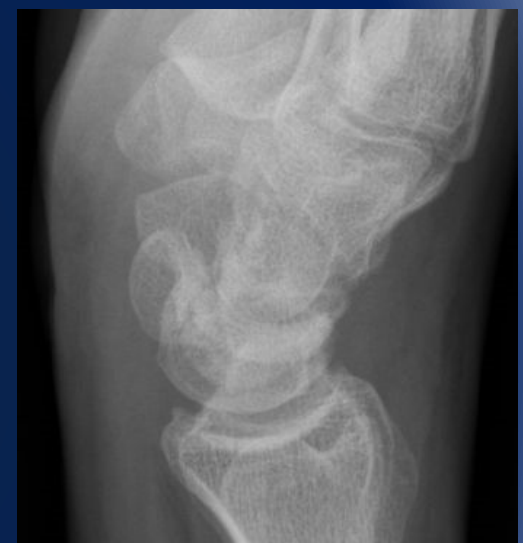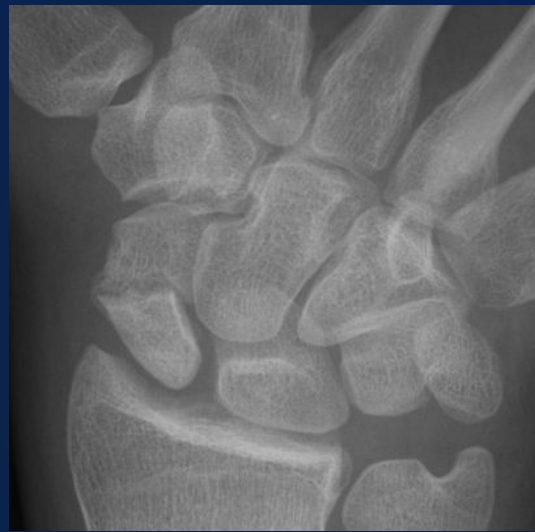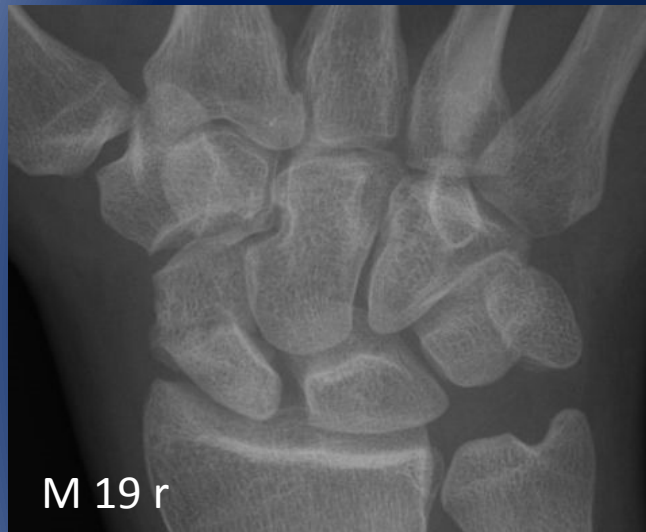Zhojení zlomeniny v nevyhovujícím postavení



Terapie: korekční osteotomie + trikortikální štěp, dlahová osteosyntéza

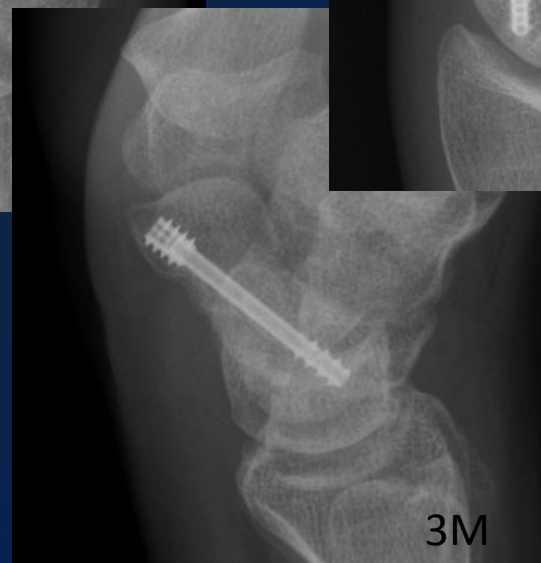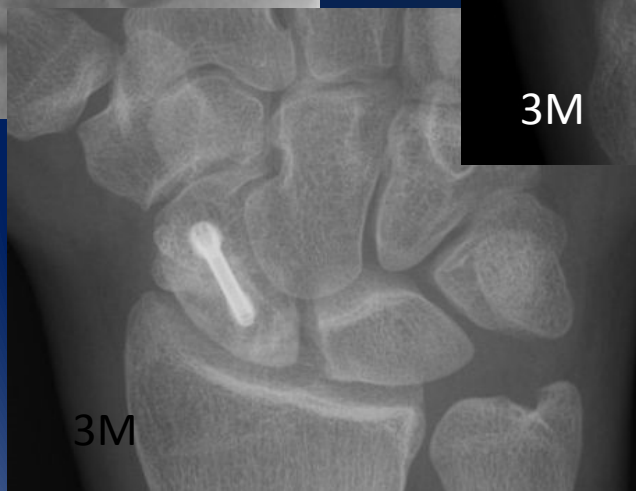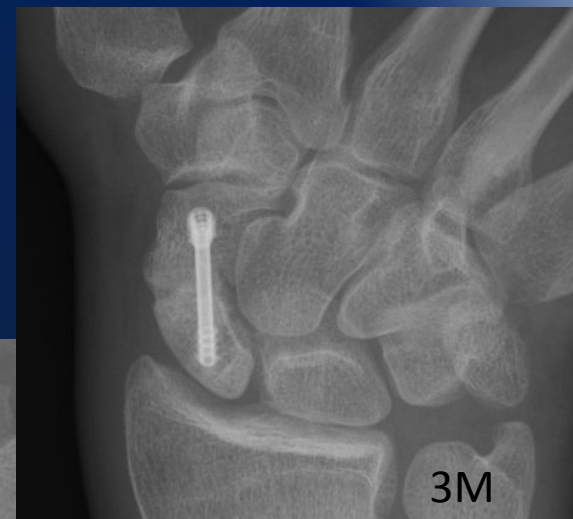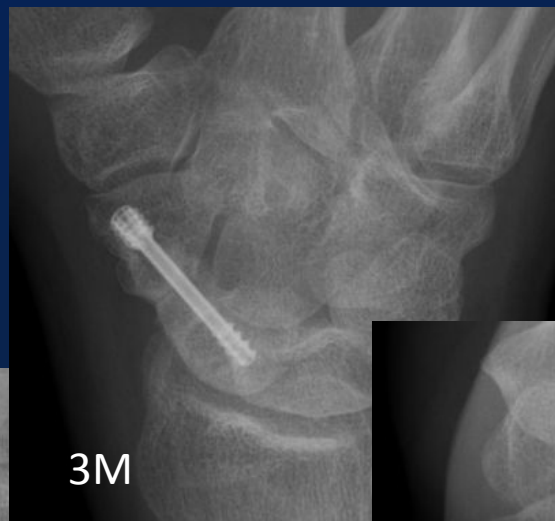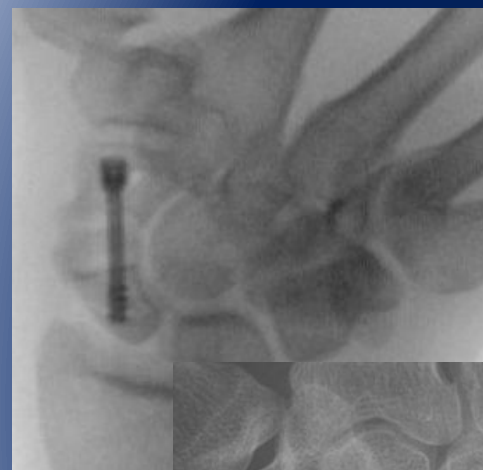Poúrazové stavy

Pakloub os scaphoideum



Poúrazové stavy

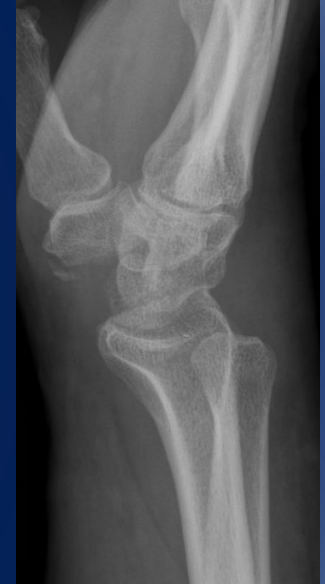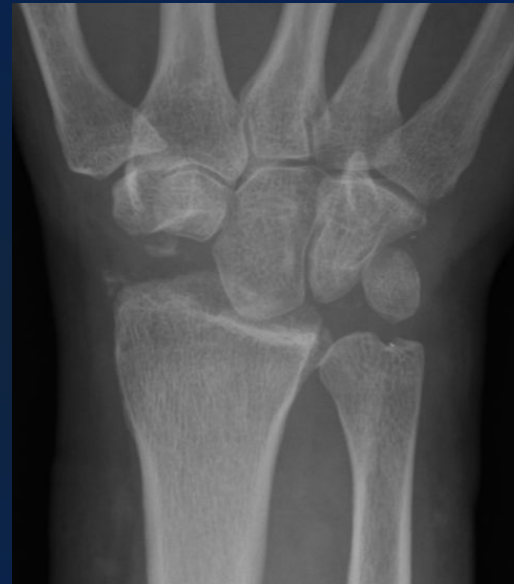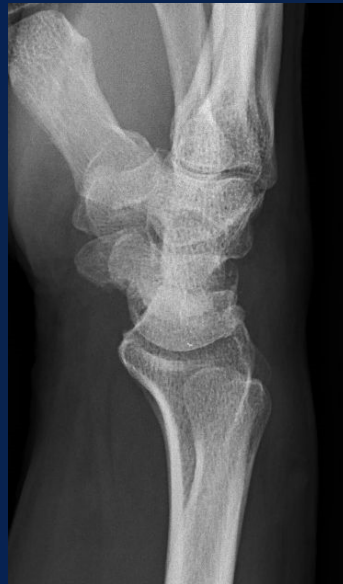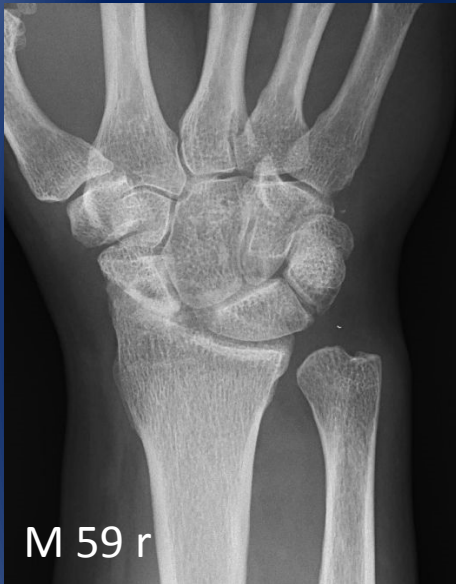Pakloub os scaphoideum



Terapie: revize, resekce pakloub, trikortikální štěp, osteosyntéza z volárního přístupu

Degenerativní onemocnění

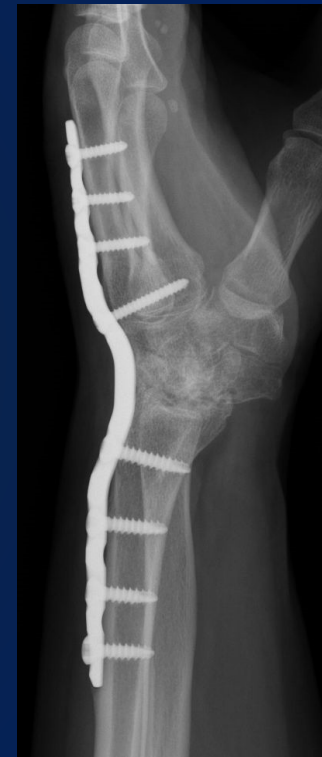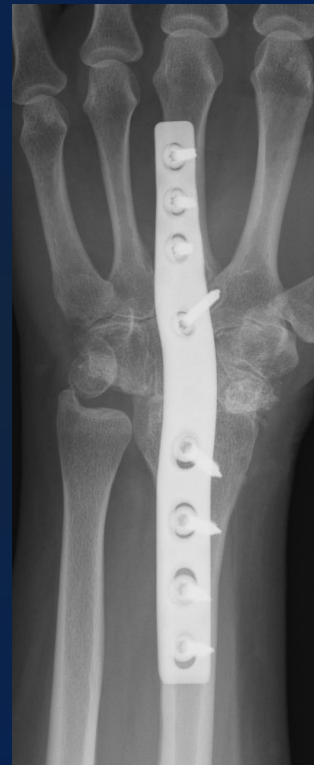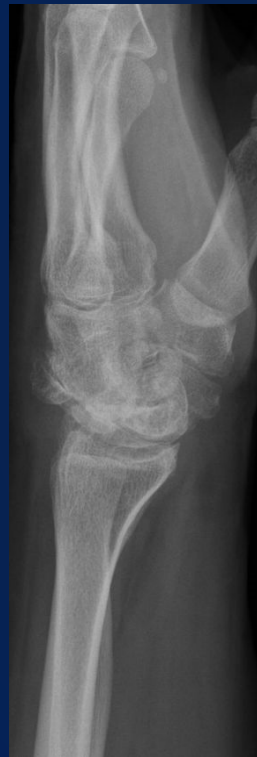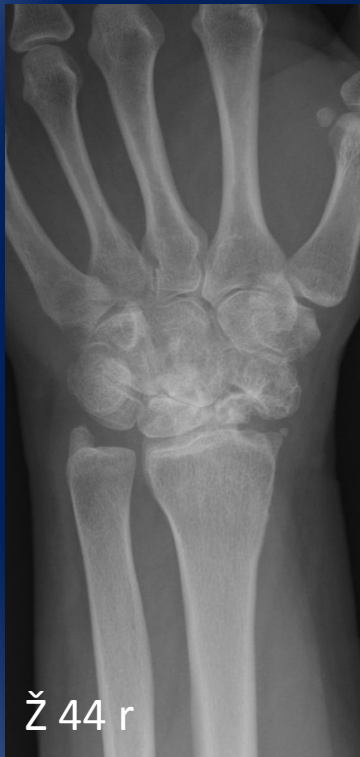Poúrazová artróza typ SLAC II, III



Terapie: proximální karpektomie + radiální styloidektomie

Degenerativní onemocnění

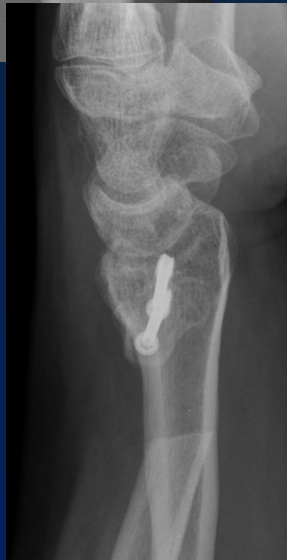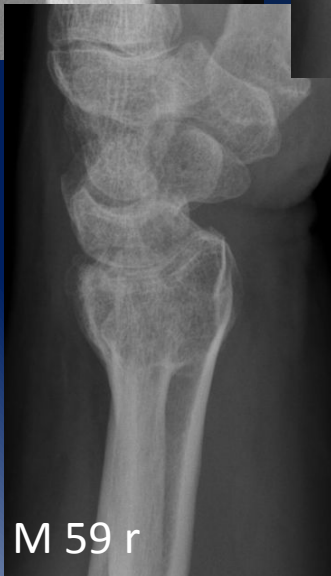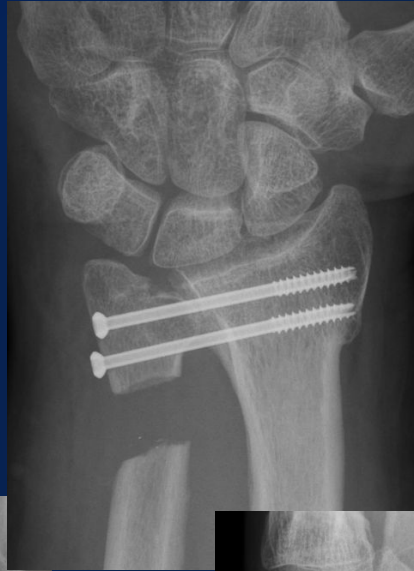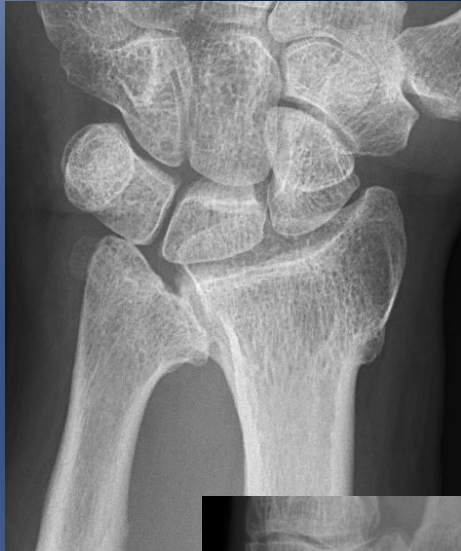Poúrazová artróza – typ SNAC III



Terapie: proximální karpektomie + pankarpální dýza

Degenerativní onemocnění

Artróza DRUK



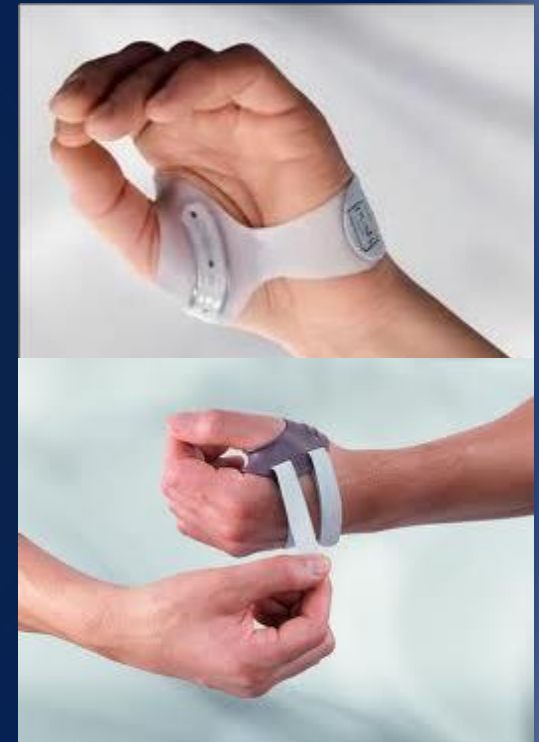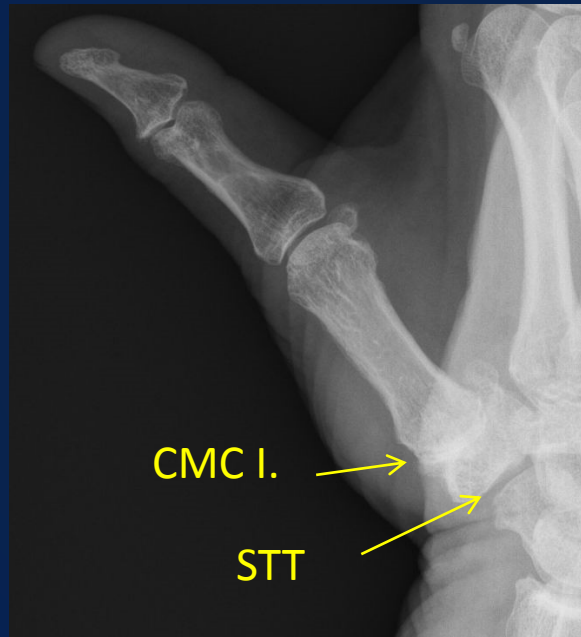
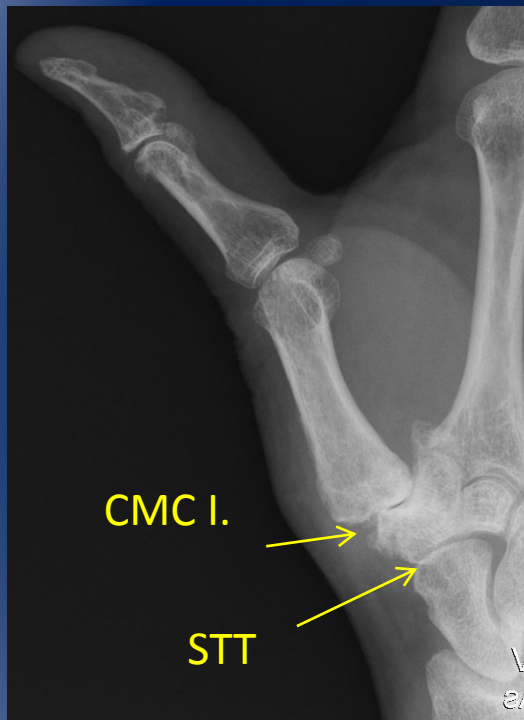
↓ 3 M



Terapie: déza DRUK
(op sec. Sauvé-Kapandji)

Degenerativní onemocnění

Artróza I. CMC kloubu = rizartróza

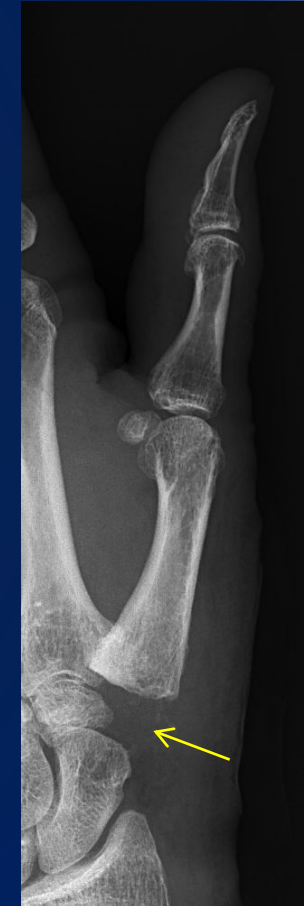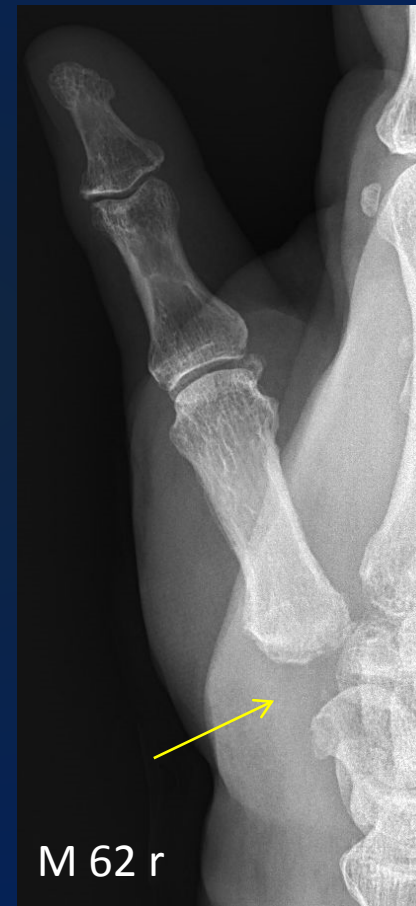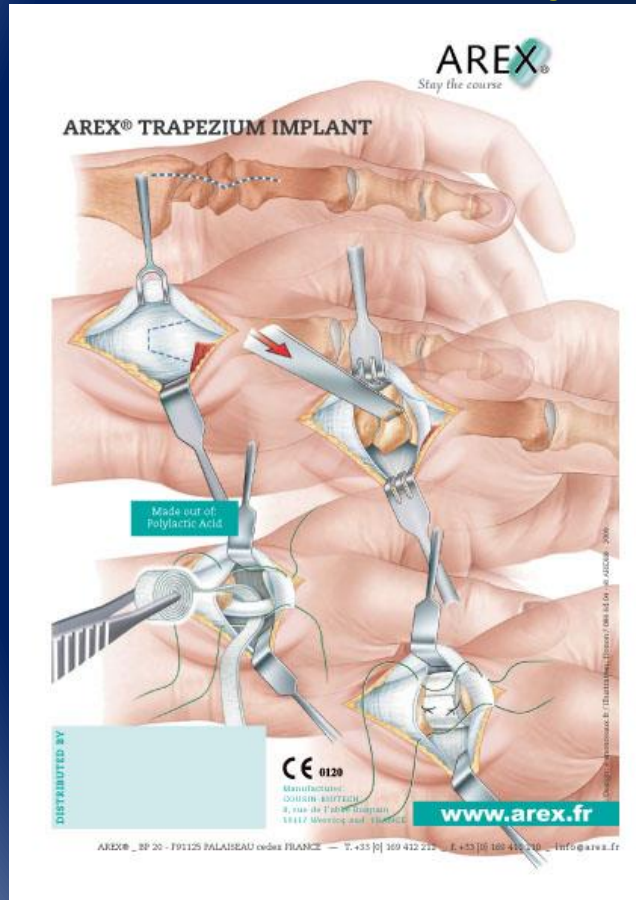


Konzervativní terapie – NSA, rehabilitace, ortéza, obštrik
OPERACE

Degenerativní onemocnění

Artróza I. CMC kloubu = rizartróza

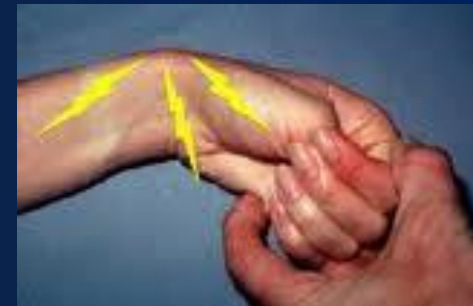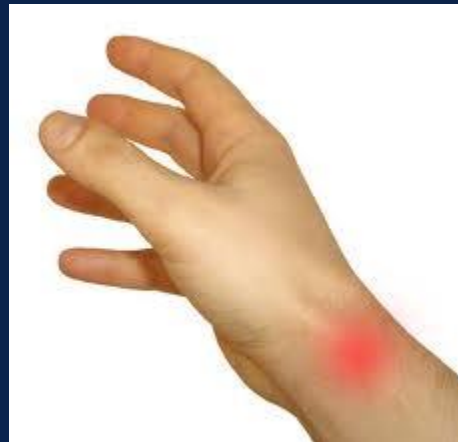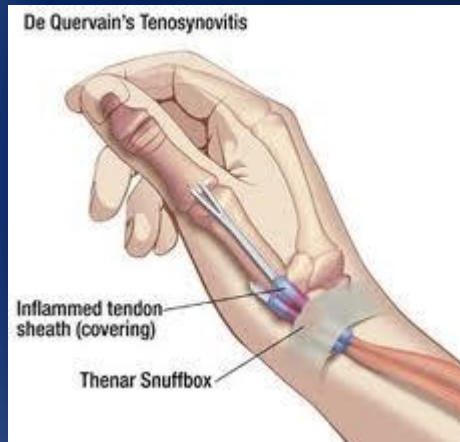/implantát AREX/



Terapie: revize, trapezektomie a implantace náhrady Arex (polylaktát)

Degenerativní onemocnění

M. de Quervaine - tendosynovaginitida I. extenzorového kompartmentu



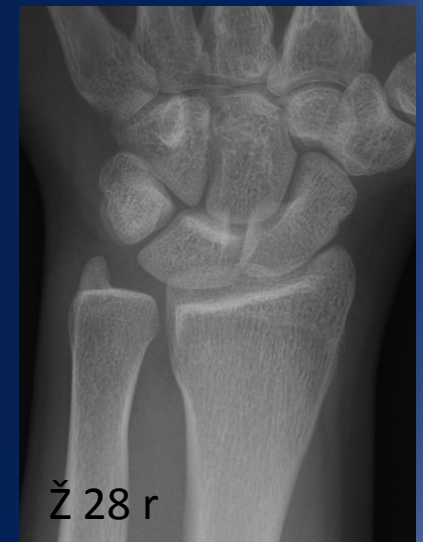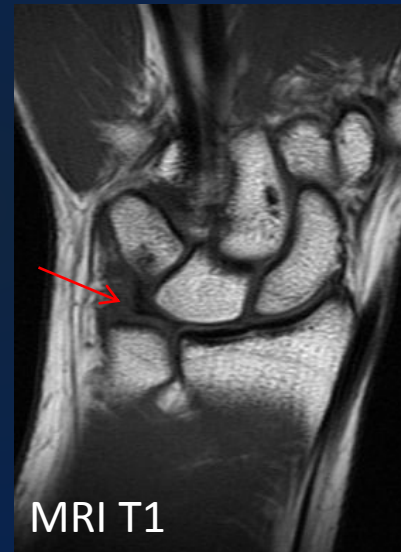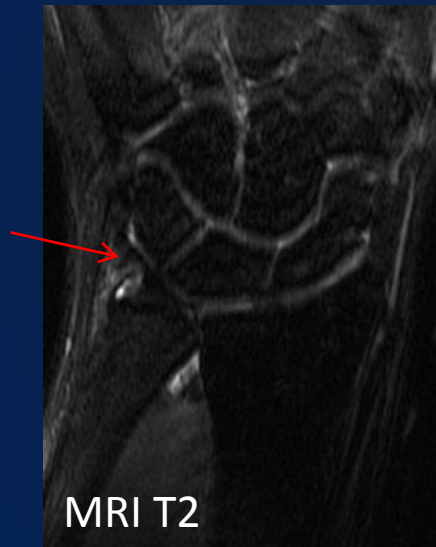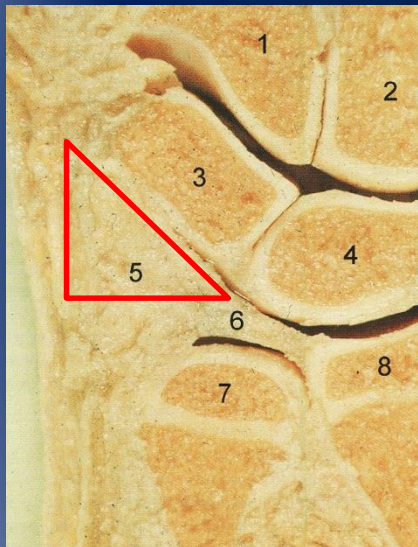
Finkelsteinův test

Konzervativní terapie – NSA, rehabilitace, ortéza, obštrik
OPERACE (uvolnění I. extenzorového kompartmentu)

Degenerativní onemocnění

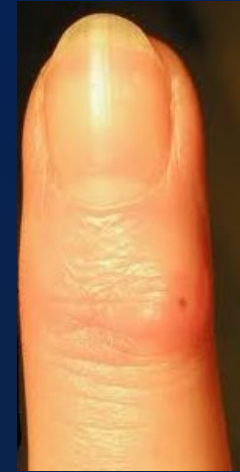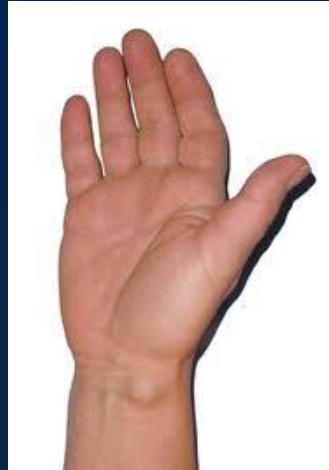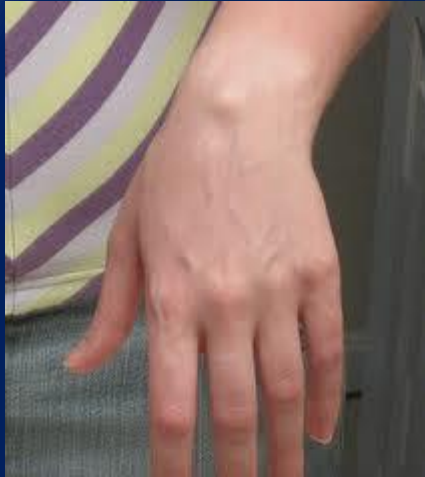Léze TFCC

(triangulární fibrokartilaginózní komplex)

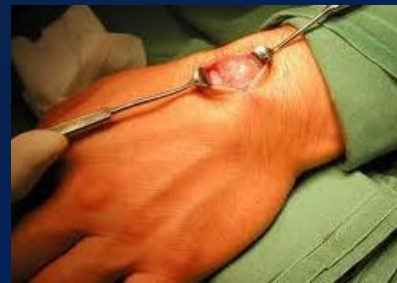
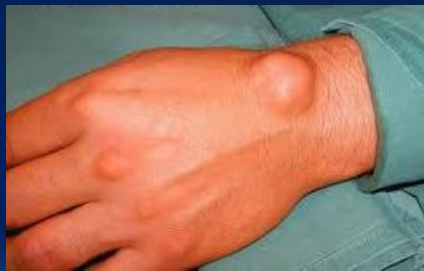
Terapie: artroskopie zápěstí – debridement TFCC

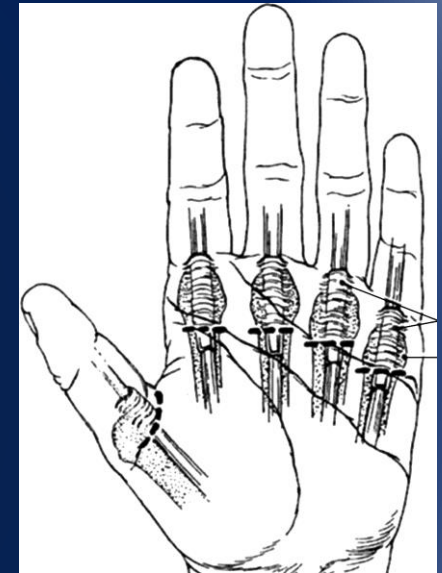
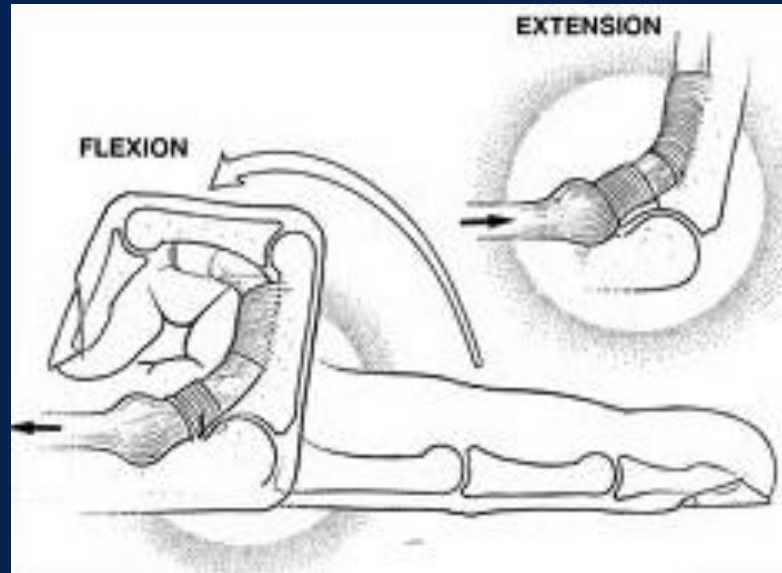
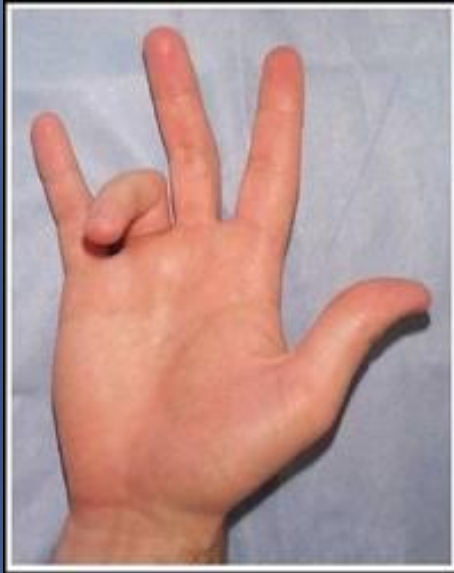Ganglia



Terapie: punkce, aplikace kortikoidu,
operace – exstirpace ganglia (riziko recidivy)

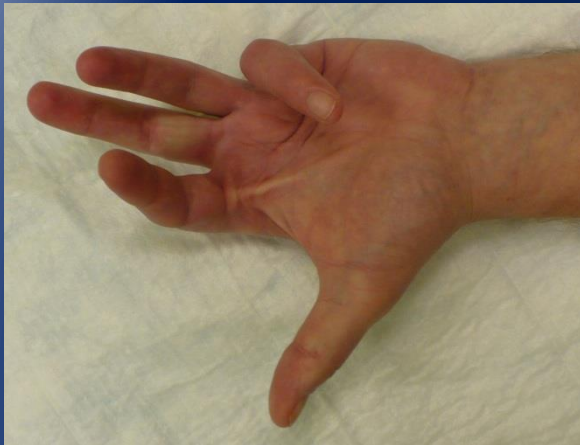

Lupavý prst – trigger finger

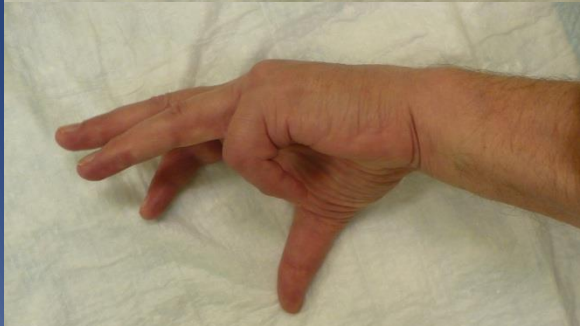
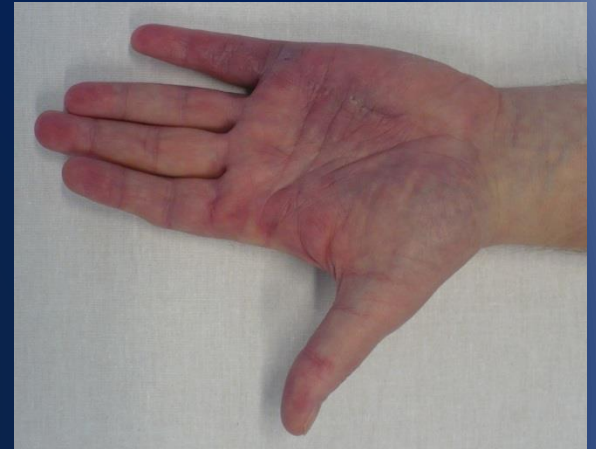
Terapie: NSA, bandáže COBANem, rehabilitace
aplikace kortikoidu
perkutánní x otevřená transcize poutka A1

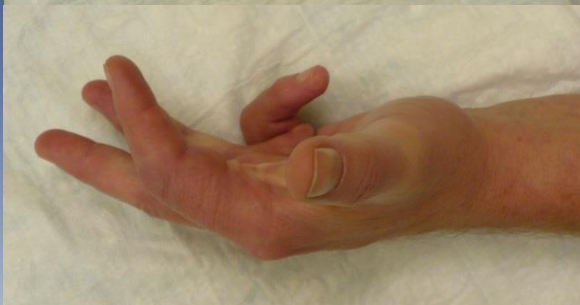Palmární fibromatóza – M. Dupuytren



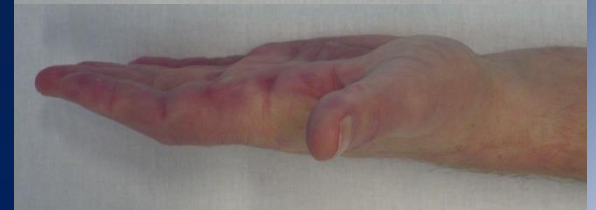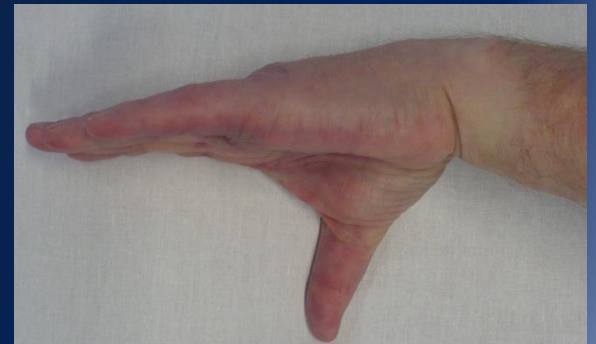6 T



V. - malíček
Segmentová fasciektomie
Z a V-Y plastika

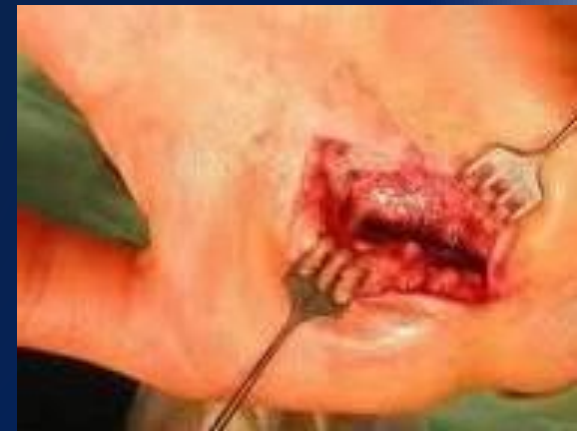
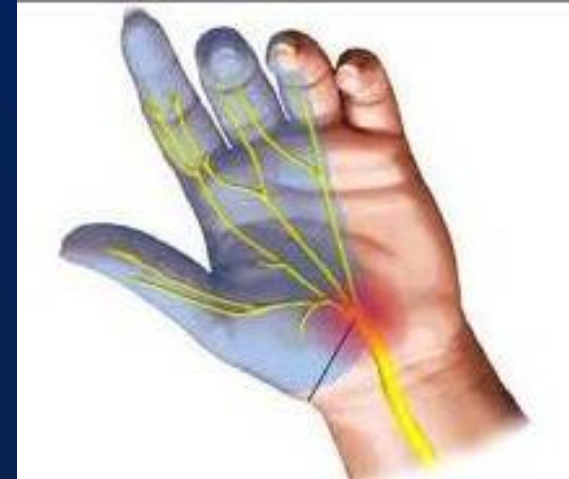
II. – ukazováček
Perkutánní fasciotomie



Syndrom karpálního tunelu

- Parestézie I.-IV. prstu
- Noční bolest – patognomická
- Phalenův test (flexe zápěstí → bolest)
- Tinelův test (poklep nad KT → bolest)
- EMG



Konzervativní terapie – NSA, rehabilitace, ortéza, obstřik
OPERACE (transcize lig. carpi transversum)

Děkujeme za pozornost!

