CHIRURGIE HLEZNA A NOHY

Dagmar Kuběnová

Oddělení ortopedie a traumatologie
ÚVN Praha
Klinika traumatologie pohybového aparátu 1. LF UK a ÚVN Praha

TRAUMATOLOGIE HLEZNA A NOHY

Velmi obtížná kapitola traumatologie

- Zlomeniny pilonu tibie
- Luxační zlomeniny hlezna
- Zlomeniny talu
- Zlomeniny patní kosti
- Luxační zlomeniny Chopartova kloubu
- Luxační zlomeniny Lisfrancova kloubu

Zlomeniny patní kosti

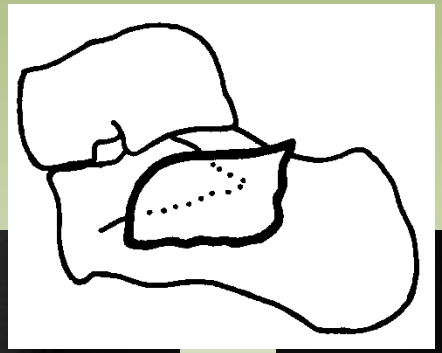

Zlomeniny talu

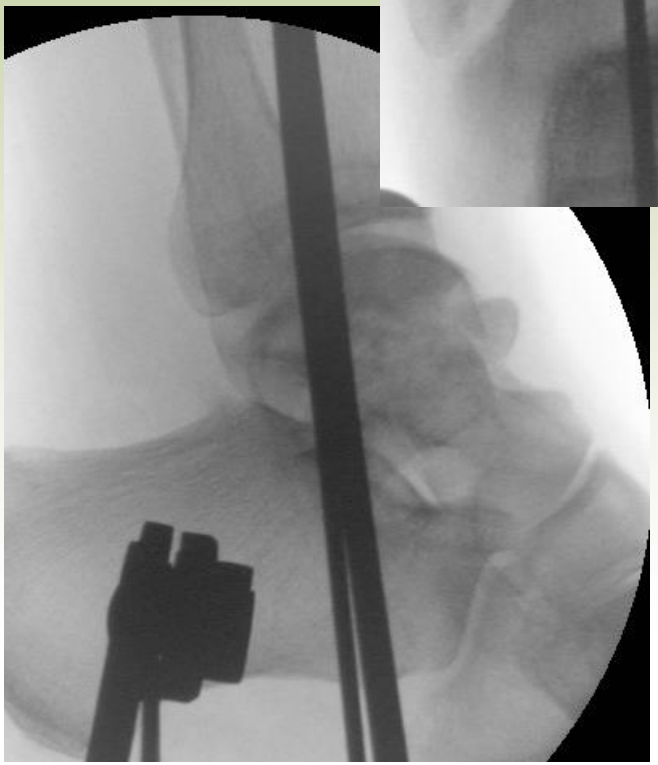

Zlomeniny talu

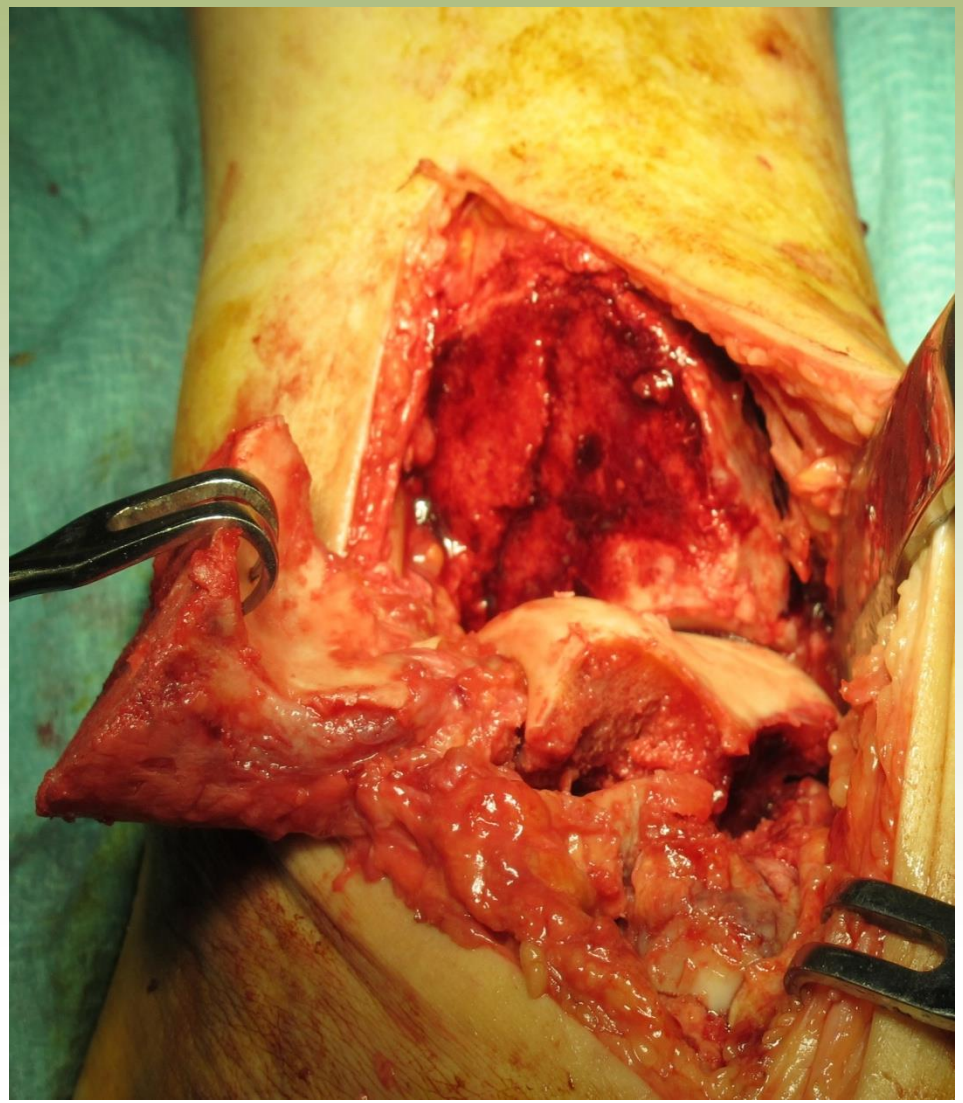

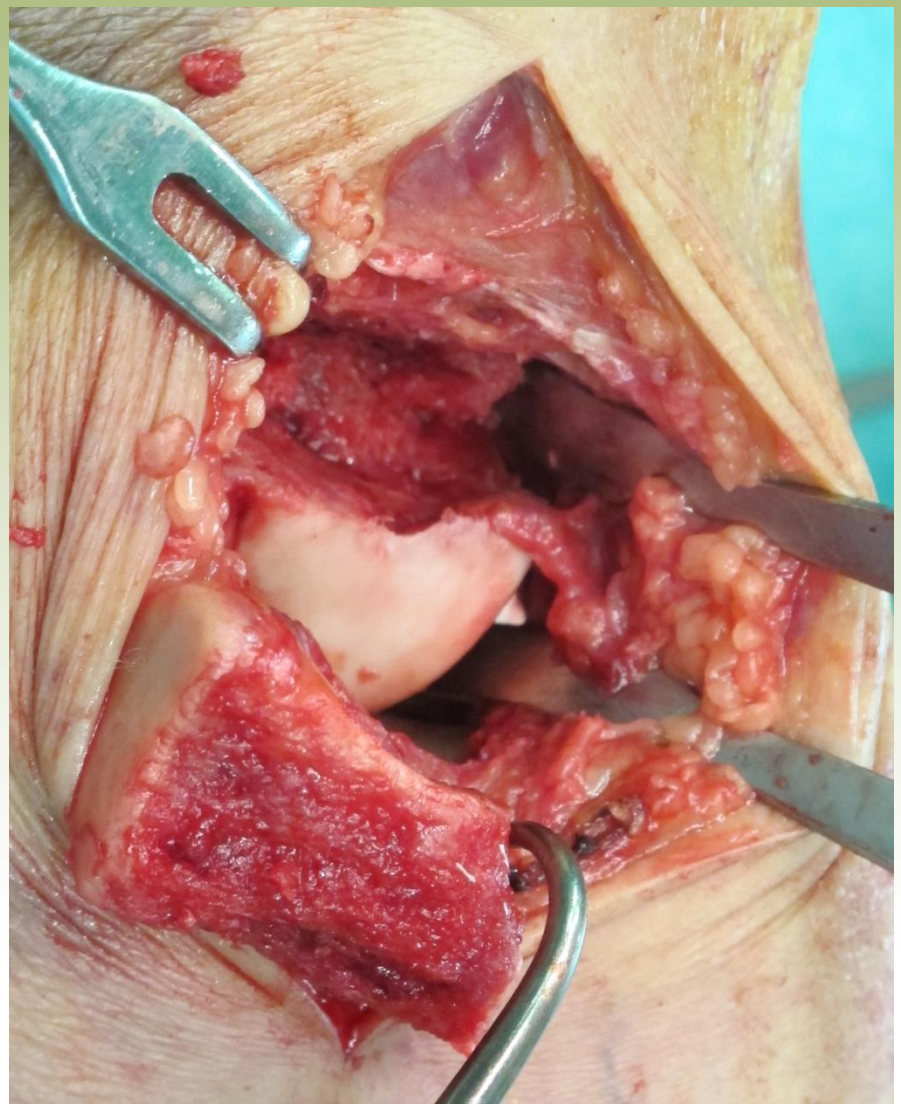

Zlomenina talu + pilonu

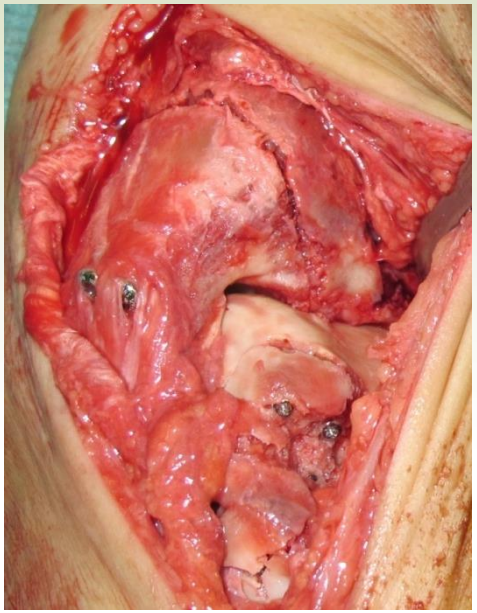

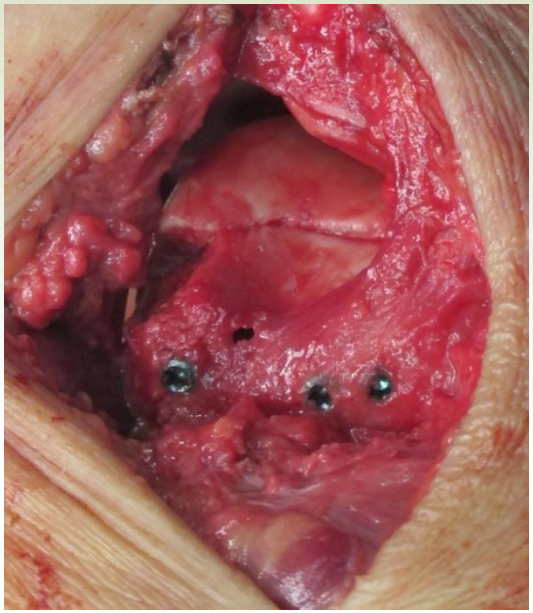

ORTOPEDIE NOHY

ORTOPEDIE NOHY

1. Pes planovalgus
2. Metatarzalgie
3. Hallux valgus
4. Hallux rigidus
5. Hallux varus
6. Kladívkového postavení prstů
7. Bolesti v oblasti paty, planty, Achillovy šlachy

1. Pes planovalgus

A/ Různá etiologie
(potraumatické, insuficience, m. tibialis post., neurologie, RA)

B/ Diagnostika
(rtg, CT, MR)

C/ Léčba podle základní příčiny
(osteotomie, dézy, operace na šlachách)

2. Metatarzalgie

- **<u>Příčiny :</u>**
  - A/ Rozšíření přednoží
  - B/ Nekróza hlavice metatarzu /II./
  - C/ Mortonova neuralgie

Metatarzalgie – lokální nález

Možnosti řešení - metatarzalgie

- Konzeravtivní
  - Vložky do bot, RHB

- Operační léčba

  - Wolf
  - Weil
  - Hoffman

Wolfova operace

- Osteotomie hlaviček MTT
- Vyklopení hlaviček dorzálně

Weilova operace

Klínovitá osteotomie hlaviček MTT

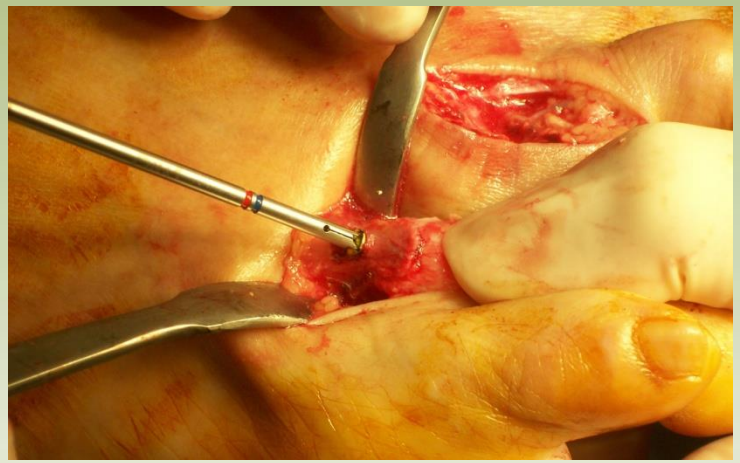

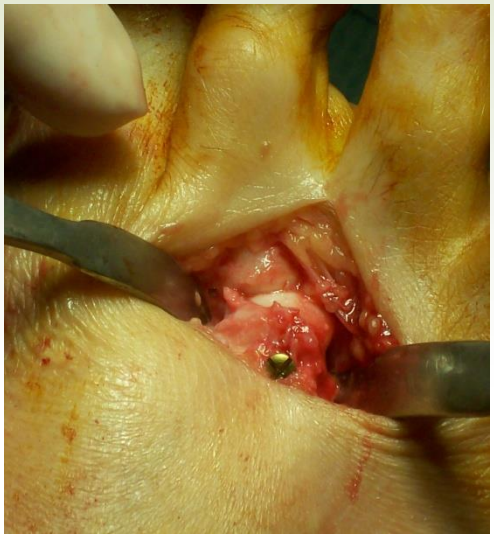

Hoffmanova operace

- Extirpace hlaviček MTT

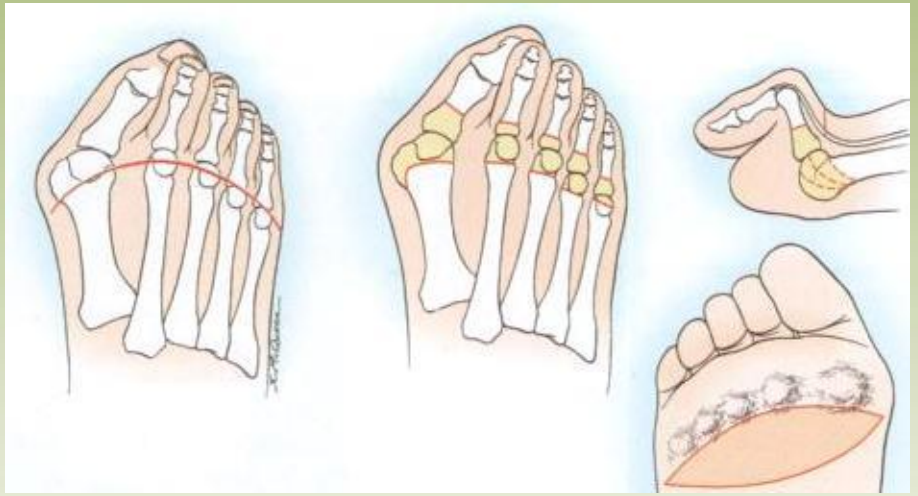

B/ Nekróza II. metatarzu - morbus Freiberg - Köhler

Nekróza hlavice II. MTT

resekce baze článku

C /Metatarzalgie – Mortonova neuralgie

3. Hallux valgus

- A/ Výkony v oblasti I. MTP kloubu
- B/ Osteotomie v oblasti diafýzy I. MTT
- C/ Výkony v oblasti baze I. MTT
- D/ Resekční artroplastiky
- E/ Hallux valgus při RA

A/ výkony v oblasti I. MTP kloubu

- Výkony při lehkém stupni valgozity
  - **Schede**
  - **Silver**

- Výkony při těžším stupni valgozity
  - **Austin**

    (osteotomie hlavičky I. mtt)

Schedeho operace

snesení mediální prominence

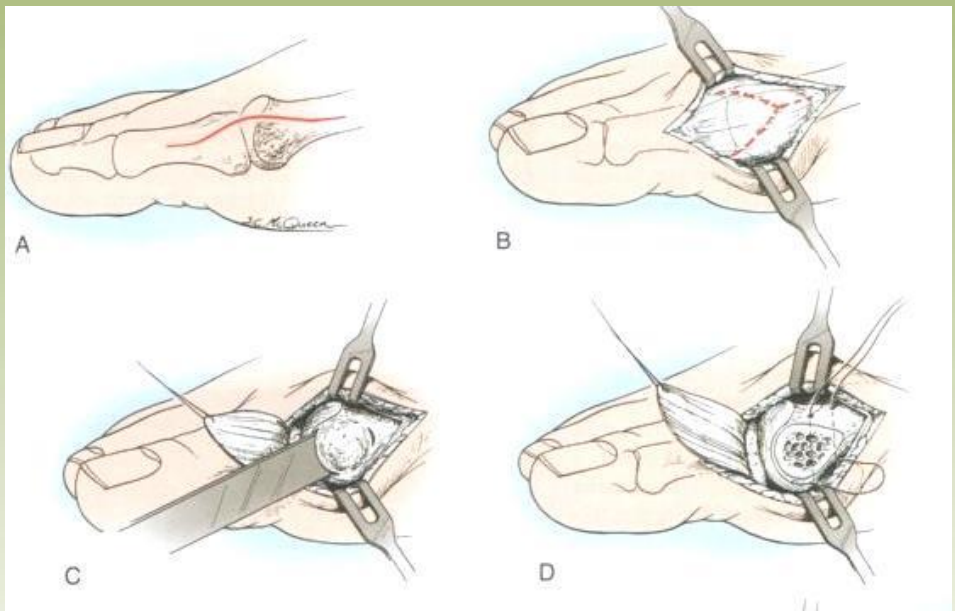

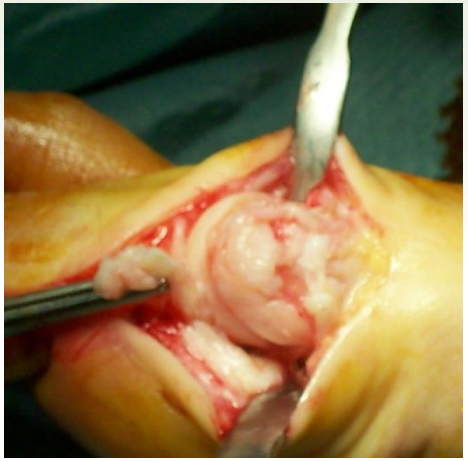

Silverova operace - triáda výkonů

- Resekce mediální prominence
- Tenotomie adduktoru
- Tonizace mediálního pouzdra

Austinova operace

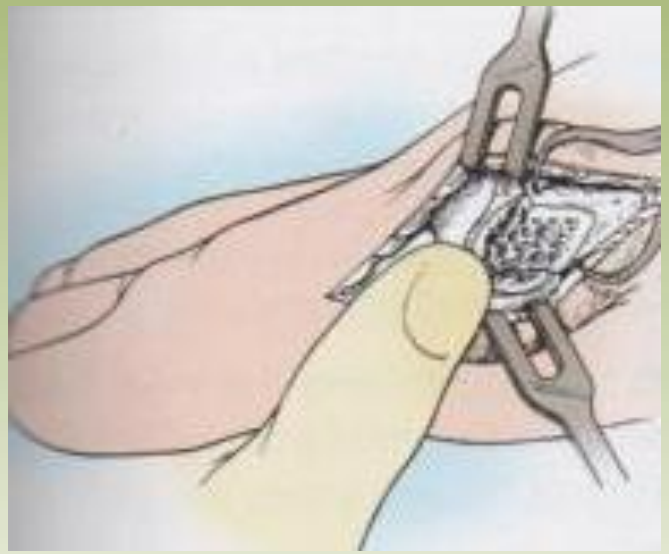

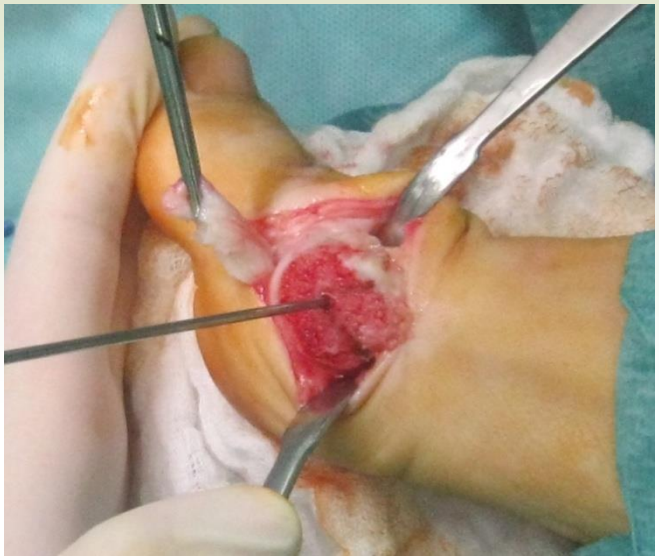

Hallux valgus – déza mtp kloubu

- Méně běžný postup

B/ Výkony v oblasti diafýzy I. MTT

- „scarf“ osteotomie
- dlouhá doba hojení osteotomie

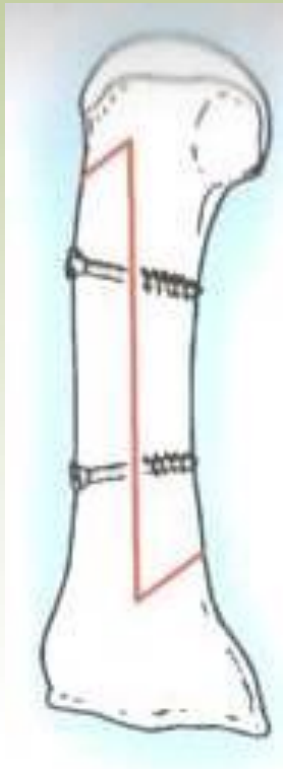

C/ Výkony v oblasti baze I. MTT a I. TMT kloubu

- Déza I. tarzometatarzálního kloubu – Lapidusova operace

D/ Hallux valgus při RA

- Synovialitis
- Cysty v hlavicích MTT
- Metatarzalgie

4. Hallux rigidus

- A/ Cheilotomie
- B/ Déza
- C/ Resekční artroplastika
- D/ TEP

A/ Cheilotomie

- Odstranění prominencí
- Modelace

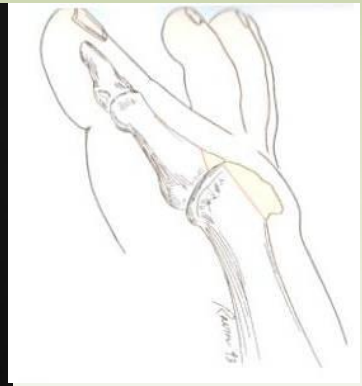

B/ Hallux rigidus – déza I. MTP kloubu

Dlaha

Kortikální šrouby

C/ Hallux rigidus – resekční artroplastika

- Operace podle Kellera

D/ Hallux rigidus – TEP

- TEP Toefit Plus

5. Hallux varus

Iatrogenní

Poúrazový

6. Korekce kladívkového postavení prstů

- Operace podle Posta

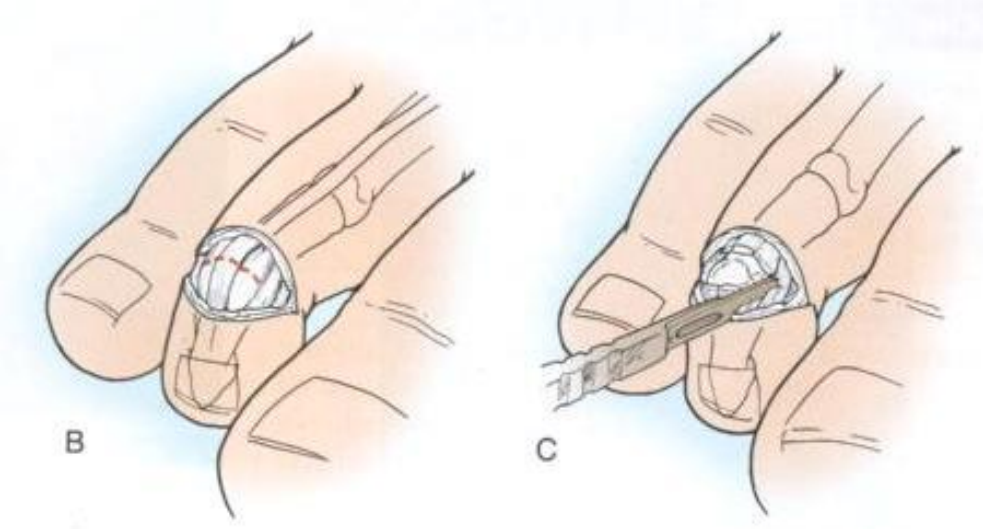

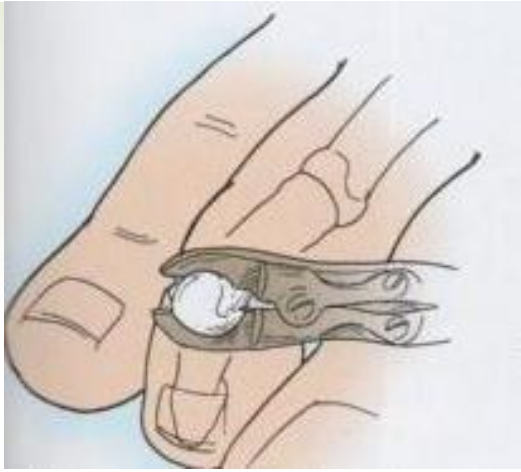

7. Bolesti v oblasti paty, planty a AŠ

- Atypická zadní hrana paty
- Retroachillární burzitida
- Plantární fasciitida
- Plantární ostruha

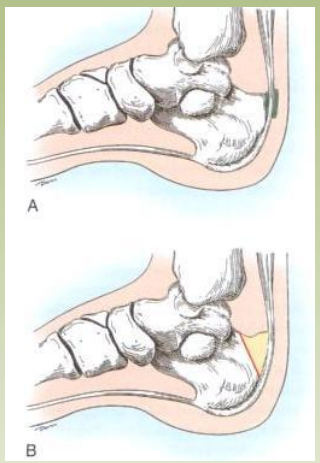

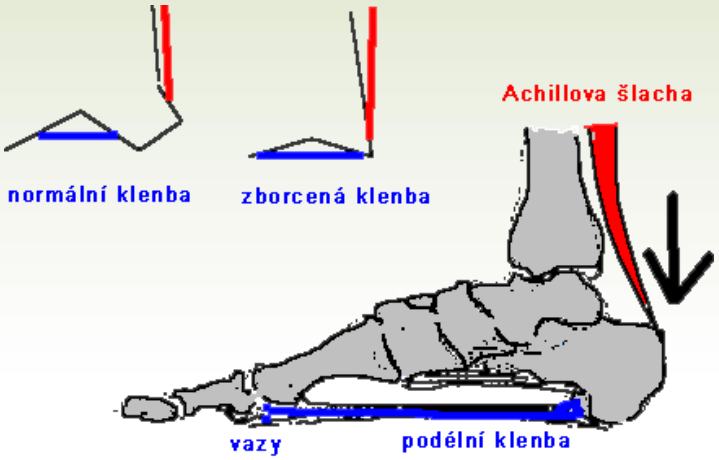

Řešení chronických bolestí AŠ

- Konzervativně
  - RHB – laser, ultrazvuk
  - Ortézy

- Operace
  - Revize AŠ
  - Operace podle Eiselta

Možnosti řešení bolestí v oblasti paty

- Vložky do bot
- Ultrazvuk, laser
- Analgetické ozáření
- Rázová vlna ?
- Operace – modelace

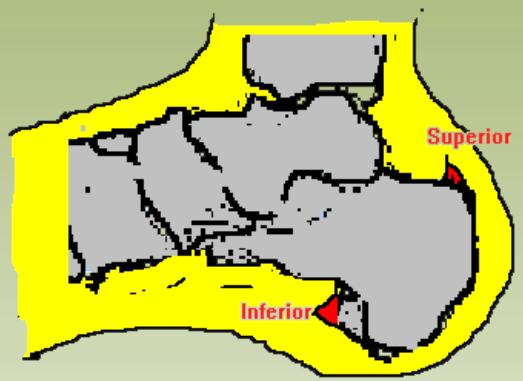

Ostruha horní a dolní

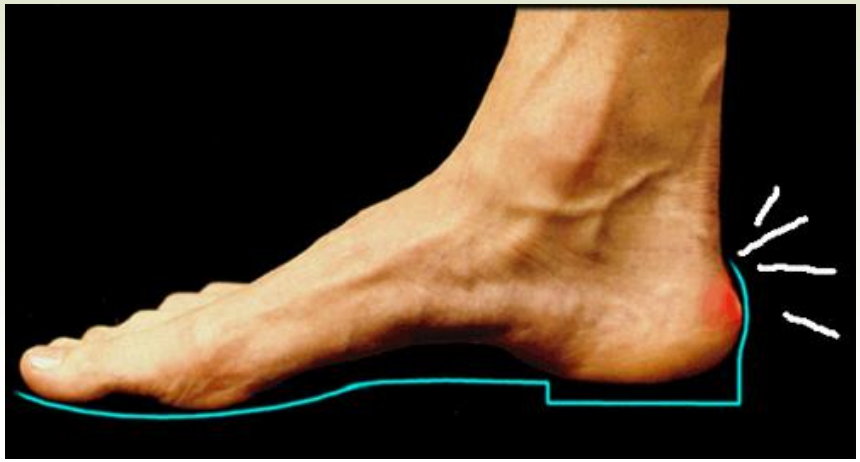

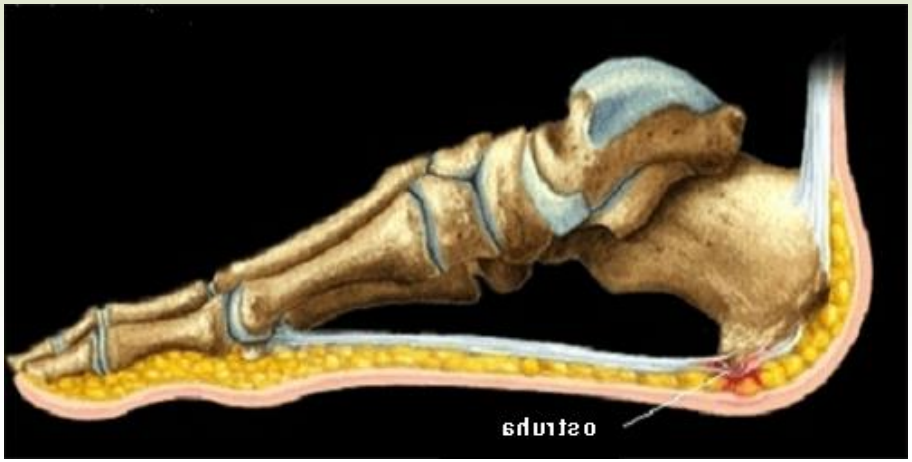

DĚKUJI ZA POZORNOST